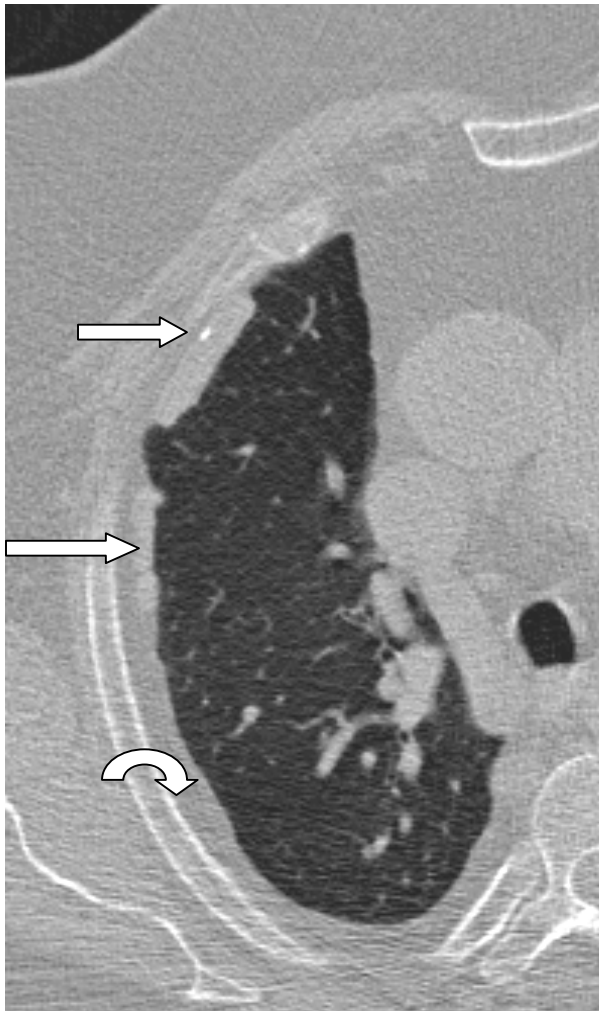
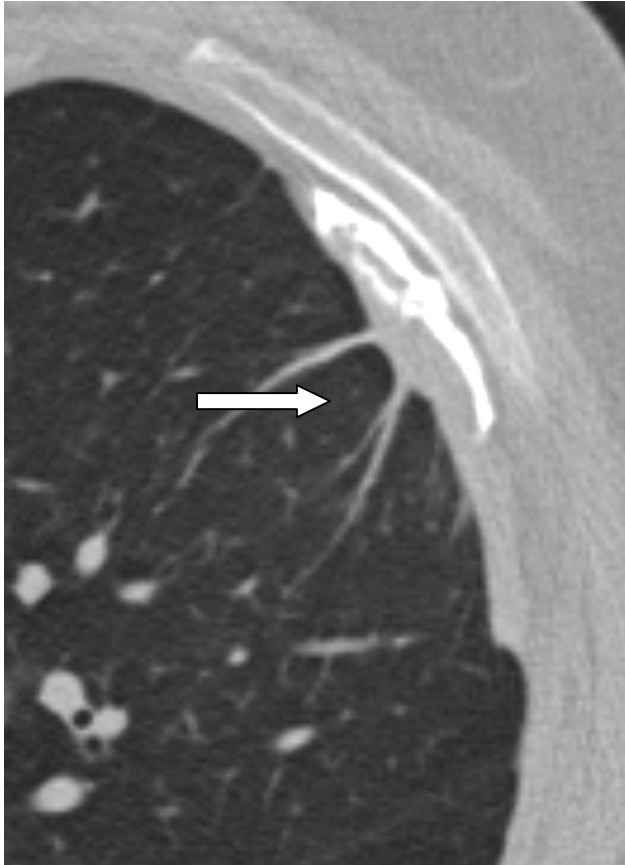


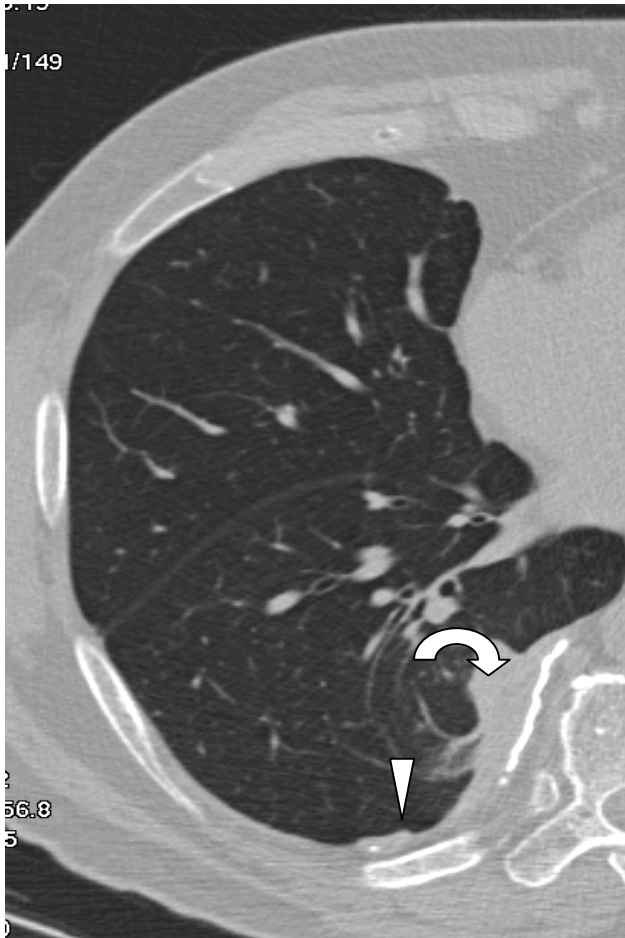Beispiele für asbestinduzierte pulmonale und pleurale Veränderungen BK 4103



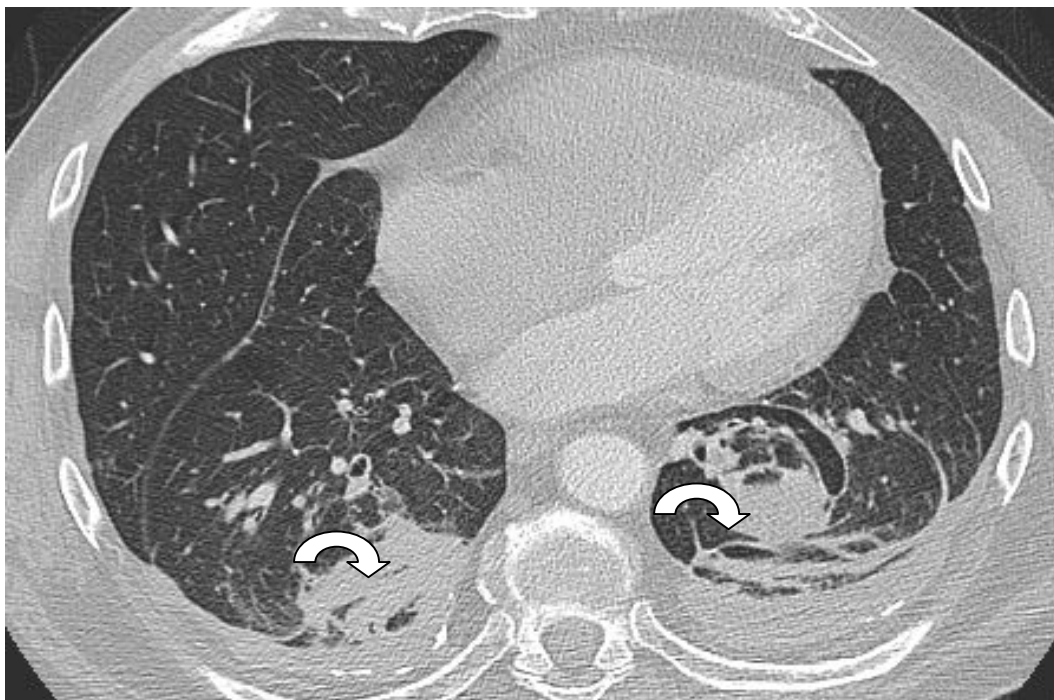tafelbergartige weichteildichte und verkalkte parietale Pleuraplaques (Pfeile nach links)und extrapleurales Fett (gebogener Pfeil)



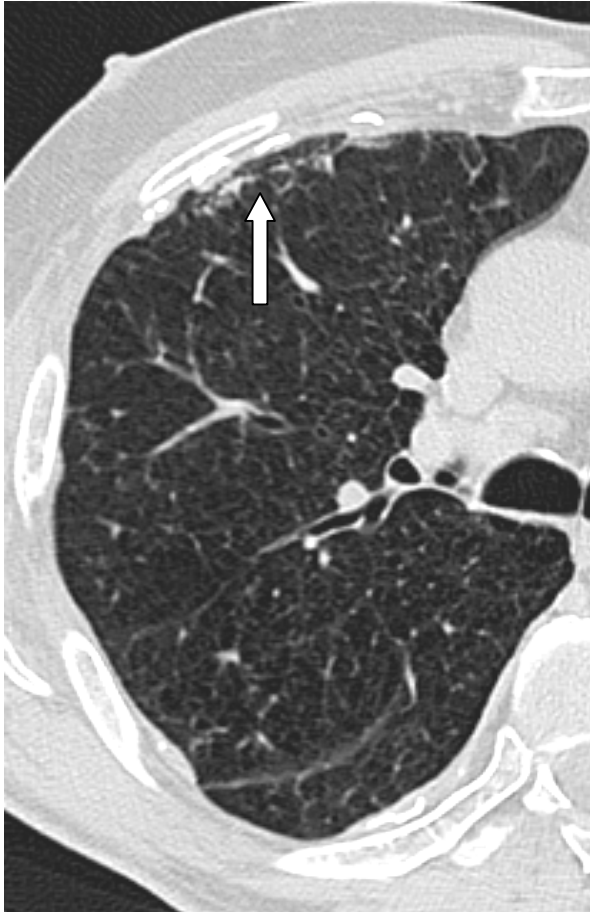viszerale teilweise verkalkte Pleuraplaque mit Parenchymbändern (Pfeil nach links)



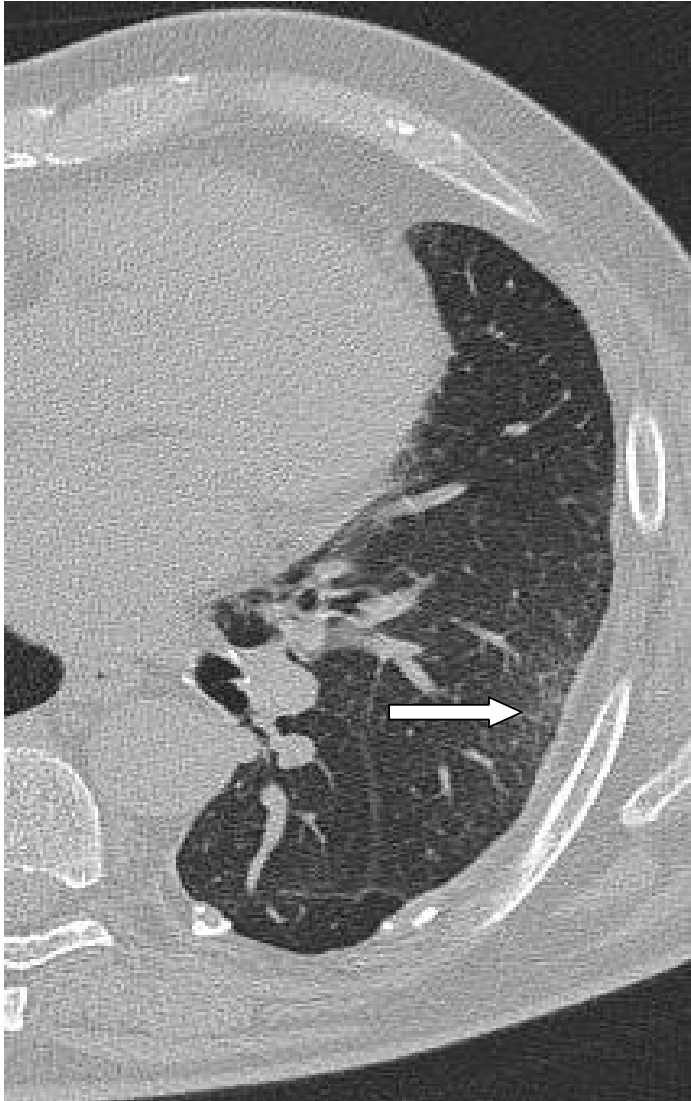parietale teilweise verkalkte Pleuraplaque (Pfeilspitze) und beginnende Rundatektase (gebogener Pfeil) mit bogig verlaufenden Gefäßen und Bronchien



Rundatektasen beidseits mit bogig verlaufenden Bronchien und Gefäßen (gebogene Pfeile)

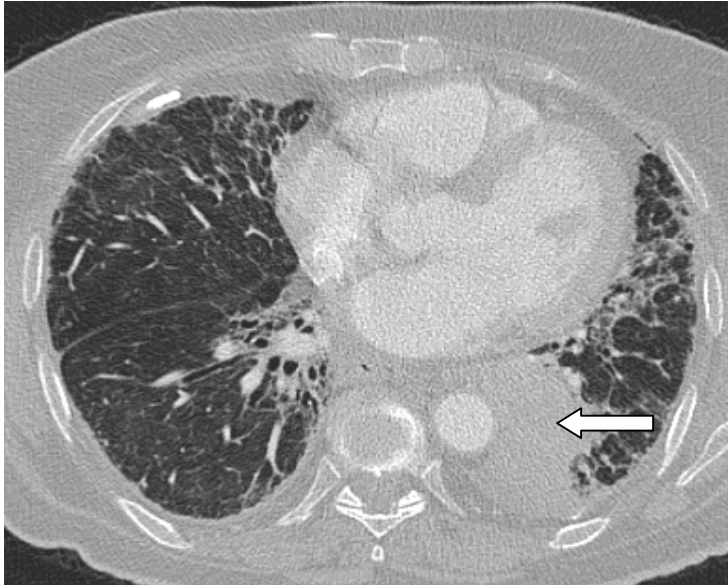


pulmonale Beteiligung bei asbestinduzierten Pleuraplaques mit subpleuraler intralobulärer Fibrose



verkalkte parietale Pleuraplaques und intralobuläre Fibrose (Pfeil nach links)

**Lungenkrebs oder Kehlkopfkrebs. in Verbindung mit
Asbeststaublungenerkrankung (Asbestose) BK4104**



viszerale Pleuraplaque im Mittellappen und intra- sowie interlobuläre fibrotische
Veränderungen mit Tumor (Pfeil nach rechts) im li Unterlappen