Glossar thoraxradiologischer Begriffe entsprechend der Terminologie der Fleischner Society[1]

Glossary of Terms for Thoracic Imaging – German Version of the Fleischner Society Recommendations

Autoren D. Wormanns[1], O. W. Hamer[2]

Institute
[1] Department of Radiology, Evangelische Lungenklinik, Berlin, Germany
[2] Department of Radiology, University Hospital of Regensburg, Germany

Key words
- thorax
- mediastinum
- pleura
- education

Zusammenfassung

Die Fleischner Society hat seit 1985 mehrere Empfehlungen zur thoraxradiologischen Terminologie veröffentlicht, zuletzt im Jahre 2008. Eine deutsche Übertragung dieser Begriffe wurde 1996 publiziert. Diese Übersichtsarbeit stellt ein aktualisiertes deutschsprachiges Glossar thoraxradiologischer Begriffe vor. Es ist eng an die Terminologie der Fleischner Society angelehnt. An einigen Stellen waren Überarbeitungen oder Anpassungen an den deutschen Sprachgebrauch erforderlich, außerdem wurden einige Begriffe hinzugefügt, die seit Erscheinen der englischen Version neu oder anders definiert wurden. Diese Abweichungen werden in einem Revisionsbericht dargestellt.

Kernaussagen:
- Die Fleischner Society hat 2008 eine Überarbeitung des Glossars thoraxradiologischer Begriffe publiziert. In diesem Artikel wird die deutsche Übertragung dieses Glossars dargestellt.
- Einige Begriffe, die nicht in der englischen Version enthalten sind, wurden hinzugefügt.
- Die generelle Verwendung der hier vorgestellten Terminologie in radiologischen Befunden ist zu empfehlen.

Citation Format:
- Wormanns D., Hamer O. W., . Glossary of Terms for Thoracic Imaging – German Version of the Fleischner Society Recommendations. Fortschr Röntgenstr 2015; 187: 638–661

Abstract

The Fleischner Society has published several recommendations for terms for thoracic imaging. The most recent glossary was released in 2008. One glossary in German language was published in 1996. This review provides an updated German glossary of terms for thoracic imaging. It closely adheres to the Fleischner Society terminology. In some instances adaptions to the usage of German language were necessary, as well as some additions of terms which were later defined or redefined. These deviations are summarized in a revision report.

Key Points:
- The Fleischner Society has published a revised version of her glossary of terms for thoracic imaging in 2008. This paper presents a German adaption of this glossary.
- Some terms not contained in the original version have been added.
- The general use of the presented terminology in radiological reports is recommended.

eingereicht 1.3.2015
akzeptiert 19.5.2015

Bibliografie
DOI http://dx.doi.org/10.1055/s-0035-1553216
Online-Publikation: 2015
Fortschr Röntgenstr 2015; 187: 638–661 © Georg Thieme Verlag KG Stuttgart · New York · ISSN 1438-9029

Korrespondenzadresse
PD Dr. Dag Wormanns
Radiologisches Institut,
Evangelische Lungenklinik Berlin
Lindenberger Weg 27
13125 Berlin
Germany
Tel.: ++ 49/30/94 80 21 60
Fax: ++ 49/30/94 80 21 93
dag.wormanns@elk-berlin.de

[1] Ursprünglich in englischer Sprache publiziert in [4]. Übersetzung und Abdruck mit Genehmigung der RSNA und der Fleischner Society. RSNA ist nicht verantwortlich für aus der Übersetzung resultierende Ungenauigkeiten oder Fehler. Autorisiert durch die Fleischner Society: H. U. Kauczor, D. M. Hansell.
Originally published in English in *Radiology* 2008; 246:697 – 722. *Radiology* is owned and published by the Radiological Society of North America, Inc (RSNA). © RSNA 2008. Translated and reprinted with permission of RSNA. RSNA is not responsible for any inaccuracy or error arising from the translation from English to German.

Heruntergeladen von: Paul Gerhardt Diakonie e. V., Berlin und Wittenberg. Urheberrechtlich geschützt.

Vorbemerkungen

Im Jahre 1984 veröffentlichte die Fleischner Society erstmals ein Glossar der Begriffe für die Thoraxbildgebung [1]. Auf diesem basiert ein im Jahre 1996 publiziertes deutschsprachiges Glossar zur HRCT der Lunge [2]. Seither wurden 1996 und 2008 überarbeitete englischsprachige Glossare der Fleischner Society publiziert [3, 4]. Eine neuere deutsche Fassung der Terminologie liegt aktuell nicht vor. Hier wird deshalb eine Neufassung einer deutschsprachigen Terminologie vorgeschlagen, die sich eng an den Empfehlungen der Fleischner Society von 2008 orientiert. Dabei wurden die Bezeichnungen für Bildmuster und anatomische Strukturen in dieses Glossar aufgenommen, nicht jedoch die Bezeichnungen für bestimmte Krankheitsbilder (wie Pneumonie, idiopathische Lungenfibrose, etc.). Einige Begriffsdefinitionen mussten an den deutschen Sprachgebrauch angepasst werden, da die entsprechenden Begriffe im Deutschen abweichende Bedeutungen haben (beispielsweise ist „apical cap" weiter gefasst als der deutsche Begriff der Pleurakuppenschwiele).

Im Deutschen finden sich gelegentlich zahlreiche Übersetzungsvarianten für einzelne englische Termini, in der Publikation von 1996 [2] werden teilweise mehrere Synonyme vorgeschlagen. In solchen Fällen wurde über eine Internetrecherche der tatsächliche Sprachgebrauch ermittelt und der gefundene häufigste deutsche Terminus verwendet.

Anglizismen sollten auf ein Minimum reduziert werden, ließen sich jedoch nicht komplett vermeiden. Für einige Begriffe, wie „air trapping", gibt es keine allgemein gebräuchlichen deutschen Entsprechungen. Eine willkürliche Übersetzung erschien in diesen Fällen wenig sinnvoll, deshalb wurde dem üblichen Gebrauch entsprechend der englische Begriff ins Glossar übernommen.

Den Begriffsdefinitionen wurde ein Revisionsbericht hinzugefügt, der die inhaltlichen Änderungen gegenüber der Originalpublikation der Fleischner Society von 2008 [4] begründet.

Abb. 1 CT mit air trapping, erkennbar durch Areale verminderter Lungendichte.

Begriffsdefinitionen

Air trapping

(CT) Vermehrte Retention von Luft in den Alveolarräumen während der Exspiration aufgrund einer (in der Regel partiellen) Obstruktion der Atemwege. In endexspiratorischen CT-Scans ist air trapping als Areal verminderten Dichteanstiegs sowie fehlenden Volumenverlusts und reduzierter arterieller Gefäßkaliber erkennbar (**Abb. 1**). In Fällen eines diffusen air trappings kann zur Detektion der Vergleich der Lungendichte mit endinspiratorischen CT-Scans hilfreich sein. Die Differenzialdiagnose zur Minderperfusion beispielsweise bei chronischer Lungenembolie kann schwierig sein, jedoch sind meist zusätzliche Zeichen einer bronchialen oder vaskulären Erkrankung vorhanden, die eine Differenzierung ermöglichen [5].

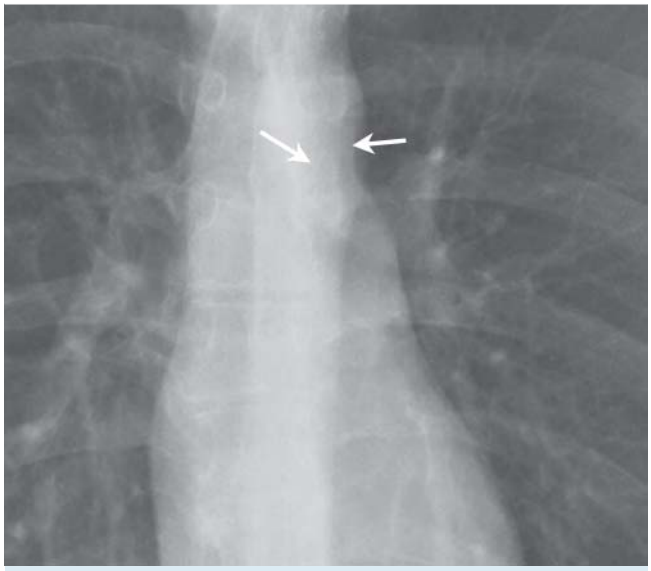

Abb. 2 Ausschnittvergrößerung eines Röntgenbildes mit aortopulmonalem Fenster (Pfeile).

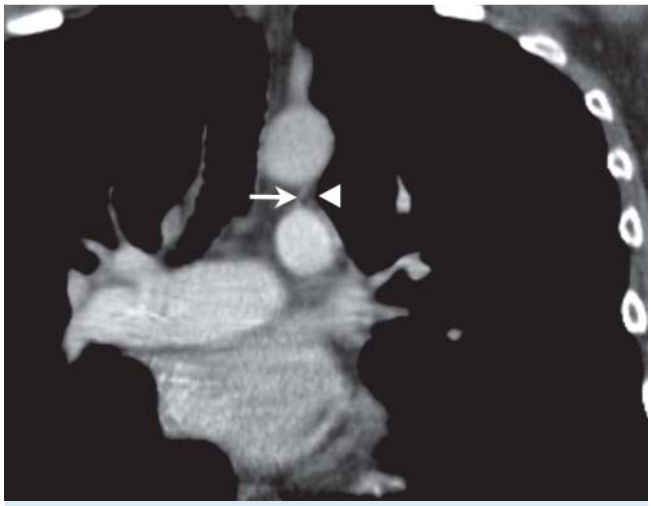

Abb. 3 CT mit aortopulmonalem Fenster (koronarer Schnitt). Begrenzung medial durch das Ligamentum arteriosum (Pfeil), lateral durch die Pleura parietalis (Pfeilspitze).

Heruntergeladen von: Paul Gerhardt Diakonie e. V., Berlin und Wittenberg. Urheberrechtlich geschützt.

Aortopulmonales Fenster

(aortopulmonary window; Rö, CT) Anatomische Region im Mediastinum zwischen Aortenbogen und Truncus pulmonalis (**Abb. 2**), begrenzt kranial durch den Aortenbogen, kaudal durch die linke Pulmonalarterie, medial durch das Ligamentum arteriosum, ventral und dorsal durch die Aorta ascendens und descendens sowie lateral durch die mediastinale Pleura parietalis (**Abb. 3**); typischer Ort einer entzündlichen oder neoplastischen Lymphadenopathie. Der Begriff ist hauptsächlich zur Beschreibung der Lokalisation pathologischer Veränderungen in der Projektionsradiografie gebräuchlich. In CT-Befunden sollte er durch die korrekte Benennung der Lokalisation einer Lymphadenopathie entsprechend dem IASLC-Schema (Lymphknotenstation 5) ersetzt werden.

Architekturstörung

(architectural distortion; CT) Geometrische Veränderung der normalen Lungenarchitektur mit Verziehung von Bronchien, Gefäßen und Lappenspalten, woraus auch eine erkennbare Bündelung von bronchialen und Gefäßstrukturen resultiert (**Abb. 4**). Ursächlich ist eine diffuse oder lokalisierte Lungenerkrankung, insbesondere eine interstitielle Lungenfibrose. In diesem Zusammenhang gilt die Architekturstörung als sicheres Fibrosezeichen. Dabei besteht eine Volumenminderung der betroffenen Lungenareale. Die Architekturstörung muss von der Atelektase und der Rundatelektase abgegrenzt werden, die ebenfalls zu einer Bündelung von Gefäßen und Bronchien führen, bei denen als Ursache jedoch das minderbelüftete Lungenparenchym erkennbar ist. Auch ein schweres Lungenemphysem kann eine Architekturstörung mit Verlagerung anatomischer Strukturen verursachen.

Atelektase

(atelectasis; Rö, CT) Minderbelüftung von Lungengewebe, meist durch die Resorption von Luft im Lungenparenchym distal einer Bronchusobstruktion. Das radiologische Korrelat besteht in einer Volumenminderung des betroffenen Lungenbereiches bei gleichzeitiger Dichteanhebung (CT) bzw. Verschattung (Röntgenbild) bis hin zur Konsolidierung. Die Volumenminderung kann eine Verschiebung des Mediastinums, der Lappenspalten, der Bronchial- und Gefäßstrukturen und einen Zwerchfellhochstand bewirken.

Azinus

(acinus; Rö, CT) Primäre strukturelle Grundeinheit der Lunge. Teil eines Lobulus distal eines Bronchiolus respiratorius erster Ordnung. Er beinhaltet Ductus alveolares und Alveolen. Ein Lobulus enthält zwischen drei und 25 Azini, diese durchmessen etwa 6 – 10 mm. In der CT sind die Grenzen eines Azinus nicht erkennbar, jedoch können gelegentlich azinäre Arterien abgrenzbar sein. Die Ausfüllung eines Azinus mit pathologischem Material ist radiologisch als unscharf begrenzter Herd mit 6 – 10 mm Durchmesser erkennbar (siehe: zentrilobulär, S. 657).

Azygoösophagealer Rezessus

(azygoesophageal recess; Rö, CT) Anatomischer Raum, der kranial und posterior von der Vena azygos, von der Ventralfläche der Wirbelsäule und medial vom Ösophagus begrenzt wird (**Abb. 5**). Er ist durch Teile des rechten Unterlappens, insbesondere der Segmente 6 und 7, ausgefüllt und in Röntgenbildern schwer einsehbar [4]. Im Röntgenbild ist die mediale Umschlagfalte der Pleura im azygoösophagealen Rezessus als glatte, nach kranial konvexbogig nach lateral laufende Linie erkennbar. Eine partielle Auslöschung oder Verlagerung kann auf eine Raumforderung hinweisen (z. B. eine Lymphadenopathie oder eine Hiatushernie).

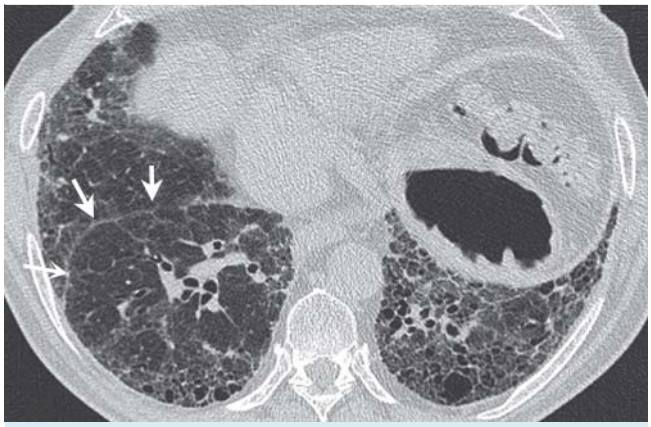

Abb. 4 CT mit Architekturstörung: Verziehung des großen Lappenspalts rechts in seinem lateralen Anteil (Pfeile) durch Lungenfibrose.

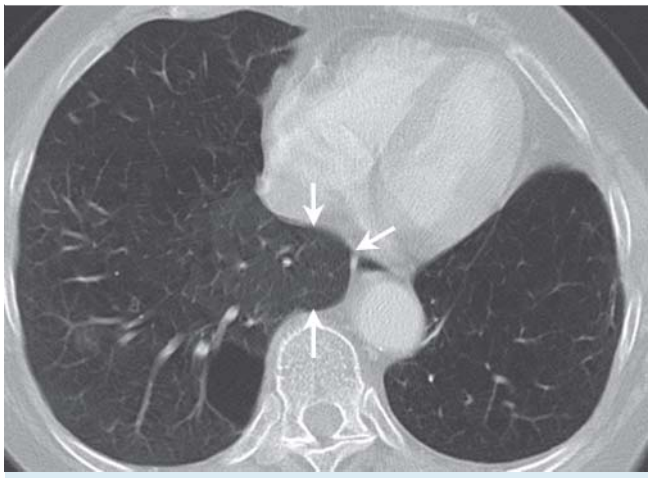

Abb. 5 CT mit azygoösophagealem Rezessus (Pfeile).

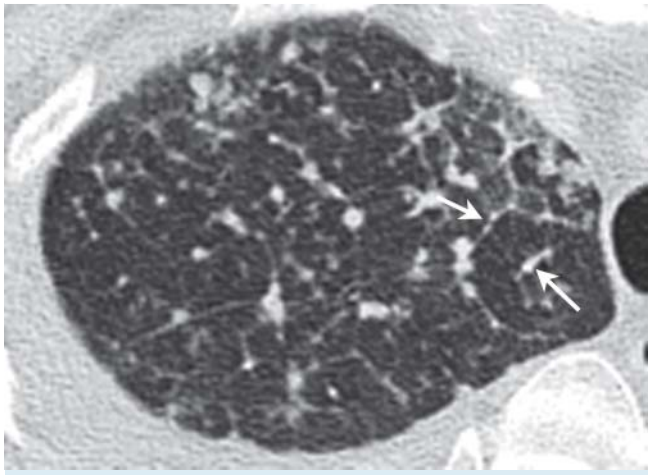

Abb. 6 CT mit beaded septum sign: perlschnurartig aufgereihte rundliche Verdichtungen in verdickten Interlobulärsepten (Pfeile).

Heruntergeladen von: Paul Gerhardt Diakonie e. V., Berlin und Wittenberg. Urheberrechtlich geschützt.

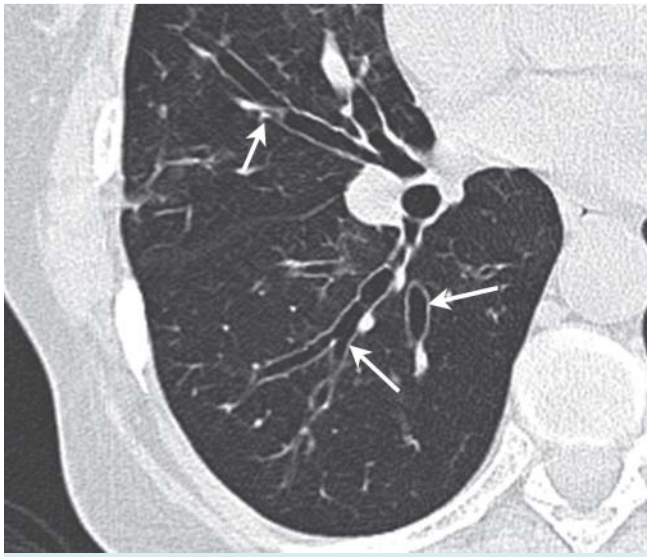

Abb. 7 CT mit zylindrischen Bronchiektasen im Mittellappen und rechten Unterlappen (Pfeile).

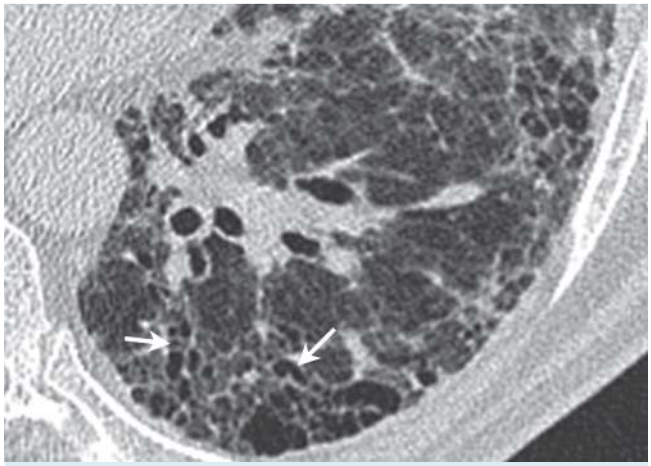

Abb. 8 CT mit Traktionsbronchiolektasen (Pfeile) bei Lungenfibrose.

Beaded septum sign

(CT) Knotig und irregulär verdickte Interlobulärsepten (**Abb. 6**), an eine Perlenkette erinnernd, sind ein charakteristisches Zeichen der Lymphangiosis carcinomatosa [6, 7] und seltener auch bei der Sarkoidose zu sehen. Die vorgeschlagene deutsche Bezeichnung perlschnurartige Verdickung [2] hat sich nicht durchgesetzt.

Bronchiektasen

(bronchiectasis; Rö, CT) Irreversible Dilatation von Bronchien (**Abb. 7**), meist durch eine chronische Infektion, proximale Bronchusobstruktion oder kongenitale Anomalie verursacht [8]. Im Röntgenbild und in der CT ist die Bronchusdilatation direkt erkennbar, wenn das Kaliber größer ist als das der begleitenden normalkalibrigen Pulmonalarterie oder die Verjüngung des Bronchiallumens nach peripher fehlt. Man unterscheidet je nach Morphologie zylindrische, variköse und zystische (sacciforme) Bronchiektasen, die unterschiedliche Schweregrade der Erkrankung darstellen. Oftmals sind eine Bronchialwandverdickung, Mukusimpaktion und pathologische Veränderungen der Bronchioli erkennbar [9 – 11]. Siehe Siegelringzeichen.

Bronchus

(Rö, CT) Bronchien sind Atemwege distal der Trachea, deren Wand Knorpelspangen enthält. Aus der Aufzweigung der Trachea gehen die Hauptbronchien hervor, aus diesen die Lappenbronchien, gefolgt von Segmentbronchien und subsegmentalen Bronchien. Nach peripher gehen sie nach multiplen, meist dichotomen Aufzweigungen in die Bronchiolen über, deren Wand nicht mehr durch Knorpelspangen stabilisiert wird. In der CT sind die Bronchialwände als tubuläre, sich nach peripher verjüngende Strukturen identifizierbar; einzelne größere, insbesondere orthograd dargestellte Bronchien sind auch im Röntgenbild erkennbar.

Bronchiole

(bronchiole; Rö, CT) Bronchiolen sind kleine Atemwege, die im Gegensatz zu den größeren Bronchien keine Knorpelspangen mehr enthalten. Die terminalen Bronchioli sind die am weitesten distal gelegenen Atemwege, in denen kein Gasaustausch stattfindet; sie verzweigen sich in die respiratorischen Bronchioli, aus denen die Ductus alveolares und letztlich die Alveolen hervorgehen. Radiologisch sind normale Bronchiolen nicht erkennbar, da deren Wand zu dünn ist. Entzündlich veränderte Bronchiolen können im Röntgenbild als noduläres Muster (siehe S. 649) und in der CT als Tree in bud-Muster (siehe S. 656) oder als zentrilobuläre Herde erkennbar sein [12].

Bronchiolektasen

(bronchiolectasis; CT) Irreversible Dilatation von Bronchiolen, häufig durch eine Lungenfibrose verursacht (Traktionsbronchiolektasen, siehe S. 656), seltener durch eine entzündliche Atemwegserkrankung. Traktionsbronchiolektasen sind als kleine zystische oder tubuläre lufthaltige Strukturen in fibrotischen Lungenarealen erkennbar (**Abb. 8**).

Bronchiolitis

(bronchiolitis; Rö, CT) Bronchiolitiden sind entzündliche Erkrankungen der kleinen Atemwege unterschiedlicher Ursache [13]. Im Röntgenbild ist manchmal ein noduläres Muster erkennbar, in der CT sind ein Tree in bud-Muster, zentrilobuläre Herde, air trapping und Wandverdickungen der Bronchioli charakteristisch.

Broncholith

(broncholith; Rö, CT) In den Bronchus durchgebrochener verkalkter peribronchialer Lymphknoten, am häufigsten infolge einer Tuberkulose, oder aspirierter Fremdkörper, seltener verkalkter in den Bronchus dislozierter Bronchusknorpel [14]. Kann zu einer Bronchusobstruktion mit Atelektase, Mukusimpaktionen und Bronchiektasen führen.

Bronchozele

(bronchocele; Rö, CT) Mukusgefüllter und dilatierter Bronchus, meist verursacht durch eine Sekretretention infolge proximaler Bronchusobstruktion, entweder kongenital bei Bronchialatresie (**Abb. 9**) oder erworben. Radiologisch tubuläre oder V- bzw. Y-förmig verzweigte glatt begrenzte Struktur, in der CT von weichteilartiger oder höherer Dichte ohne Kontrastmittelenhancement [4].

Bronchozentrisch

(bronchocentric; CT) Lokalisationsbeschreibung für die Verteilungsform pathologischer Veränderungen, die auf das axiale Bindegewebe mit den bronchovaskulären Bündeln konzentriert sind (**Abb. 10**).

Heruntergeladen von: Paul Gerhardt Diakonie e. V., Berlin und Wittenberg. Urheberrechtlich geschützt.

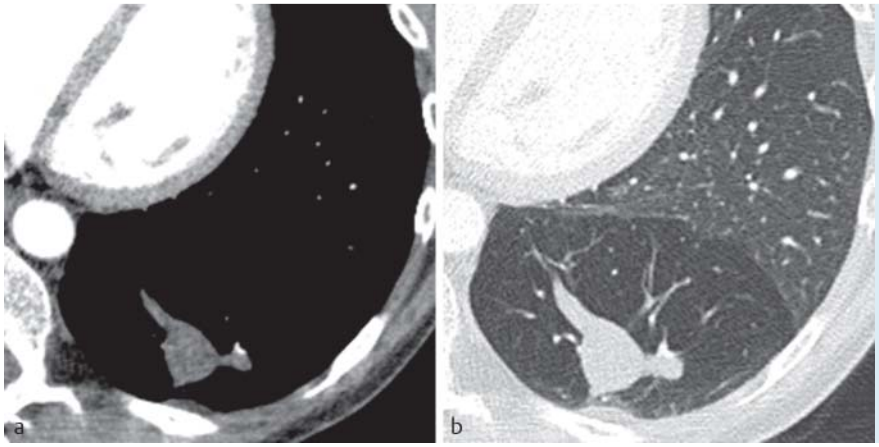

Abb. 9 CT mit Bronchozele im linken Unterlappen infolge Bronchusatresie, hypodenser glatt begrenzter verzweigter Herdbefund im linken Unterlappen. **a** Weichteilfenster: etwas hypodense weichteildichte Struktur ohne erkennbares Kontrastmittelenhancement; **b** Lungenfenster: glatte Berandung und Y-förmige Verzweigung

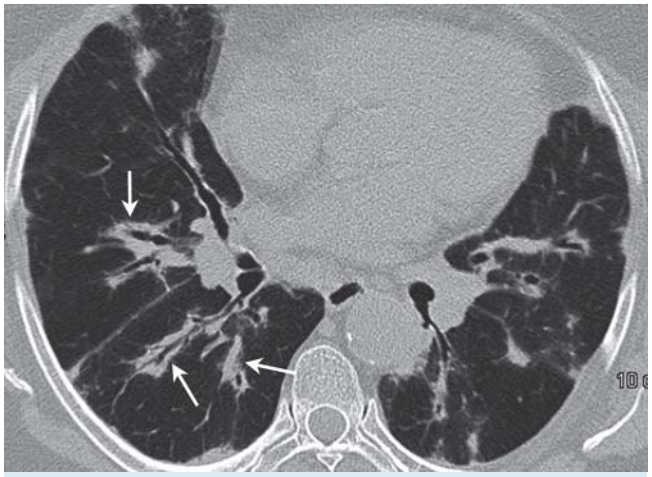

Abb. 10 CT mit bronchozentrischer Verteilung der bilateralen Konsolidierungen (Pfeile).

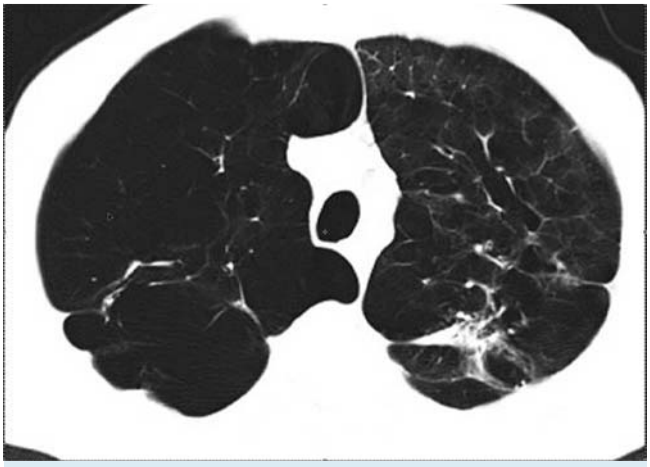

Abb. 12 CT mit bullösem Lungenemphysem insbesondere im rechten Oberlappen.

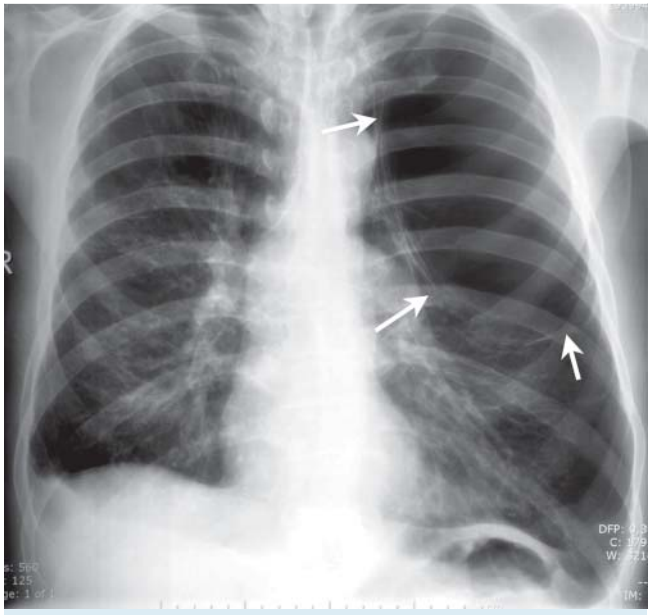

Abb. 11 Röntgenbild mit großer Bulla im linken Oberlappen (Pfeile).

Bulla

(bulla; Rö, CT) Mindestens 1 cm großer Luftraum mit dünner Wand (maximal 1 mm), oft mehrere Zentimeter groß (▶ **Abb. 11**) und meist von Emphysem der umgebenden Lunge (siehe S. 643) begleitet.

Bullöses Emphysem

(bullous emphysema; Rö, CT) Durch größere Bullae gekennzeichnete Lungendestruktion im Rahmen eines meist paraseptalen oder panlobulären Lungenemphysems (▶ **Abb. 12**).

Crazy paving-Muster

(crazy-paving pattern; CT) CT-Muster, bei dem Milchglastrübungen einer Verdickung von Interlobulärsepten sowie intralobulären irregulären Verdichtungen überlagert sind und an ein irreguläres Bild polygonaler Pflastersteine erinnern (▶ **Abb. 13**). Oft sind erkrankte Lungenareale scharf von nicht betroffenen abgegrenzt, sodass sich eine landkartenartige Verteilung der Veränderungen ergibt. Das Muster ist charakteristisch für die Alveolarproteinose [15], wird jedoch auch bei anderen Erkrankungen wie bei pulmonalen Hämorrhagien, der Lipoidpneumonie [16] und bei diffusen Lungenparenchymerkrankungen beobachtet, die das Interstitium und den Alveolarraum betreffen [17].

Heruntergeladen von: Paul Gerhardt Diakonie e. V., Berlin und Wittenberg. Urheberrechtlich geschützt.

Abb. 13 CT mit Crazy paving-Muster: landkartenartig angeordnete Milchglastrübungen mit überlagerten verdickten Interlobulärsepten und intralobulären irregulären Verdichtungen.

Abb. 14 CT mit Halozeichen: Raumforderung im rechten Unterlappen mit perifokalen unscharf begrenzten Milchglastrübungen.

Emphysem

(emphysema; CT) Irreversible Erweiterung der terminalen Luftträume (siehe S. 657) mit Destruktion der Alveolarwände [18, 19]. Das Emphysem wird nach der Lokalisationsprädominanz in Bezug auf den Azinus bzw. Lobulus klassifiziert in ein zentrilobuläres (proximales) und panlobuläres (ubiquitäres) Emphysem, zusätzlich kann bei beiden Typen ein paraseptales Emphysem bestehen. In der CT sind die betroffenen Lungenareale charakterisiert durch eine verringerte Lungendichte. Siehe bullöses Emphysem (siehe S. 642), zentrilobuläres Emphysem (siehe S. 658), paraseptales Emphysem (siehe S. 649), panlobuläres Emphysem (siehe S. 649).

Fortgeschrittenes destruierendes Emphysem

(advanced destructive emphysema; CT) Homogene Hypodensität des Lungenparenchyms ohne erkennbare fokale Dichteminderungen. Es ist das am weitesten fortgeschrittene Stadium des zentrilobulären Emphysems mit einer deutlichen Architekturstörung vor allem der zentralen Gefäßstrukturen und Gefäßrarefizierung. Es ist in der CT nicht vom panlobulären Emphysem (siehe S. 649) unterscheidbar und wurde früher mit diesem gleichgesetzt, kann jedoch ein anderes histologisches Erscheinungsbild aufweisen [20]. Siehe zentrilobuläres Emphysem, konfluierendes Emphysem.

Halozeichen

(halo sign; CT) CT-morphologisches Zeichen. Ein Rundherd, eine Raumforderung oder eine Konsolidierung sind dabei von einer saumartigen Milchglastrübung (Halo) umgeben (**Abb. 14**). Initial wurde es bei der invasiven pulmonalen Aspergillose als Manifestation perifokaler Hämorrhagien beschrieben [21], es ist jedoch unspezifisch und kommt auch bei Hämorrhagien anderer Ursache [22], Entzündungen und bei Adenokarzinomen vor.

Honigwabenmuster

(honeycombing; Rö, CT) Histologisch handelt es sich um zerstörtes und fibrotisch umgebautes Lungengewebe mit von dicken fibrotischen Wänden umgebenen zystischen Lufträumen und komplettem Verlust der normalen Lungenarchitektur. Honigwaben sind ein sicheres Fibrosezeichen. Im Röntgenbild finden sich ringförmige Verschattungen mit 3 – 10 mm Durchmesser. In der CT stellt sich das namensgebende an Honigwaben erinnernde polygonale Muster zahlreicher aneinandergrenzender glatt berandeter meist subpleuraler luftgefüllter Zysten von ähnlicher Größe (3 – 10 mm, seltener bis 25 mm) dar (**Abb. 15**). Es ist ein wichtiges Erkennungsmerkmal einer gewöhnlichen interstitiellen Pneumonie (UIP), dafür jedoch allein nicht spezifisch. Das Honigwabenmuster ist gegen ein Emphysem (siehe S. 643), Zysten (siehe S. 658) und Traktionsbronchiolektasen (siehe S. 656) abzugrenzen.

Abb. 15 CT mit Honigwabenmuster: beidseits basale zystische Destruktion des Lungenparenchyms.

Infarkt

(infarction; Rö, CT) Infarkte können infolge Okklusion der zuführenden Arterie zu einer ischämischen Nekrose führen. Dies ist jedoch relativ selten, da das Lungengewebe mit den Pulmonal- und Bronchialarterien über eine doppelte arterielle Versorgung verfügt. Häufige Ursachen sind Lungenarterienembolien, seltener Vaskulitiden (zum Beispiel Wegener-Granulomatose).
Radiologisch finden sich trianguläre oder plankonvexe pleuraständige Konsolidierungen (**Abb. 16**) oder Milchglastrübungen,

Heruntergeladen von: Paul Gerhardt Diakonie e. V., Berlin und Wittenberg. Urheberrechtlich geschützt.

wobei die Basis der Pleura anliegt und die Spitze in Richtung des Hilus gerichtet ist [23, 24]. Die radiologisch sichtbaren Veränderungen entsprechen überwiegend pulmonalen Hämorrhagien infolge des Infarkts, eventuell auch einer Nekrose.

Infiltrat

(infiltrate; Rö, CT) Beschreibung der Dichteanhebung bzw. Verschattung eines Lungenareals, verursacht durch eine alveoläre oder interstitielle Erkrankung des Lungenparenchyms. Der Begriff beschreibt weder eine spezifische Morphologie noch eine bestimmte Ätiologie der pathologischen Veränderungen und ist deshalb wegen seiner Vieldeutigkeit und Inhaltsleere umstritten [25]. Er sollte daher für die Befundbeschreibung nicht mehr verwendet werden, sondern durch eine präzisere Beschreibung der Verschattung (Röntgenbild) bzw. Verdichtung (CT) ersetzt werden [4], siehe Konsolidierung (S. 646), Milchglastrübung (siehe S. 647).

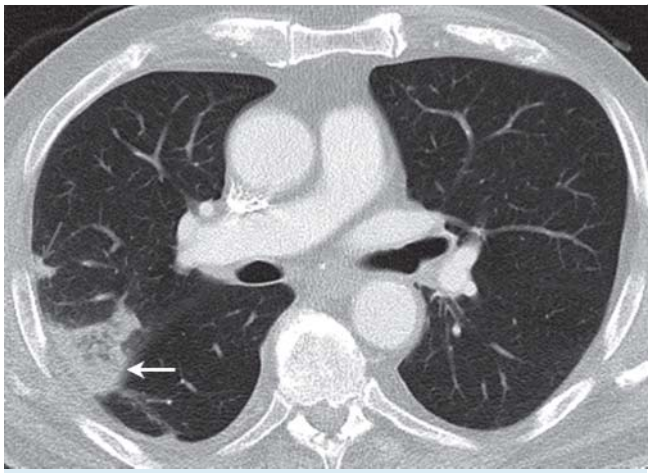

Abb. 16 CT mit Infarkten: trianguläre pleuraständige Konsolidierungen im rechten Oberlappen (Pfeile).

Interlobulärsepten, Verdickung

(interlobular septal thickening; Rö, CT) Verdickte Interlobulärsepten sind meist verursacht durch eine Lymphangiosis carcinomatosa oder ein hydrostatisches Lungenödem. Im Röntgenbild vor allem erkennbar durch horizontale kurze, von der Pleura ausgehende lineare Verschattungen, die sogenannten Kerley B-Linien (▶ **Abb. 17**). In der CT kann die Verdickung glatt oder nodulär (siehe beaded septum sign, siehe S. 641) sein, die Unterscheidung ist differenzialdiagnostisch nützlich [26].

Interlobulärseptum

(interlobular septum; Rö, CT) Polygonale flächige Strukturen des peripheren pulmonalen Bindegewebes von etwa 10 – 25 mm Kantenlänge, die einen Lobulus begrenzen. In der Lungenperipherie stehen sie senkrecht zur Pleura (▶ **Abb. 17**). Interlobulärsepten enthalten kleine Lungenvenen und Lymphgefäße. Im Röntgenbild sind nur verdickte Interlobulärsepten sichtbar (siehe interlobulärseptale Verdickung). In der CT können normale Interlobulärsepten nur in wenigen Lungenarealen (zum Beispiel anterobasale Unterlappen) erkannt werden, verdickte Interlobulärsepten sind in der CT gut als polygonale Strukturen erkennbar (▶ **Abb. 17b**).

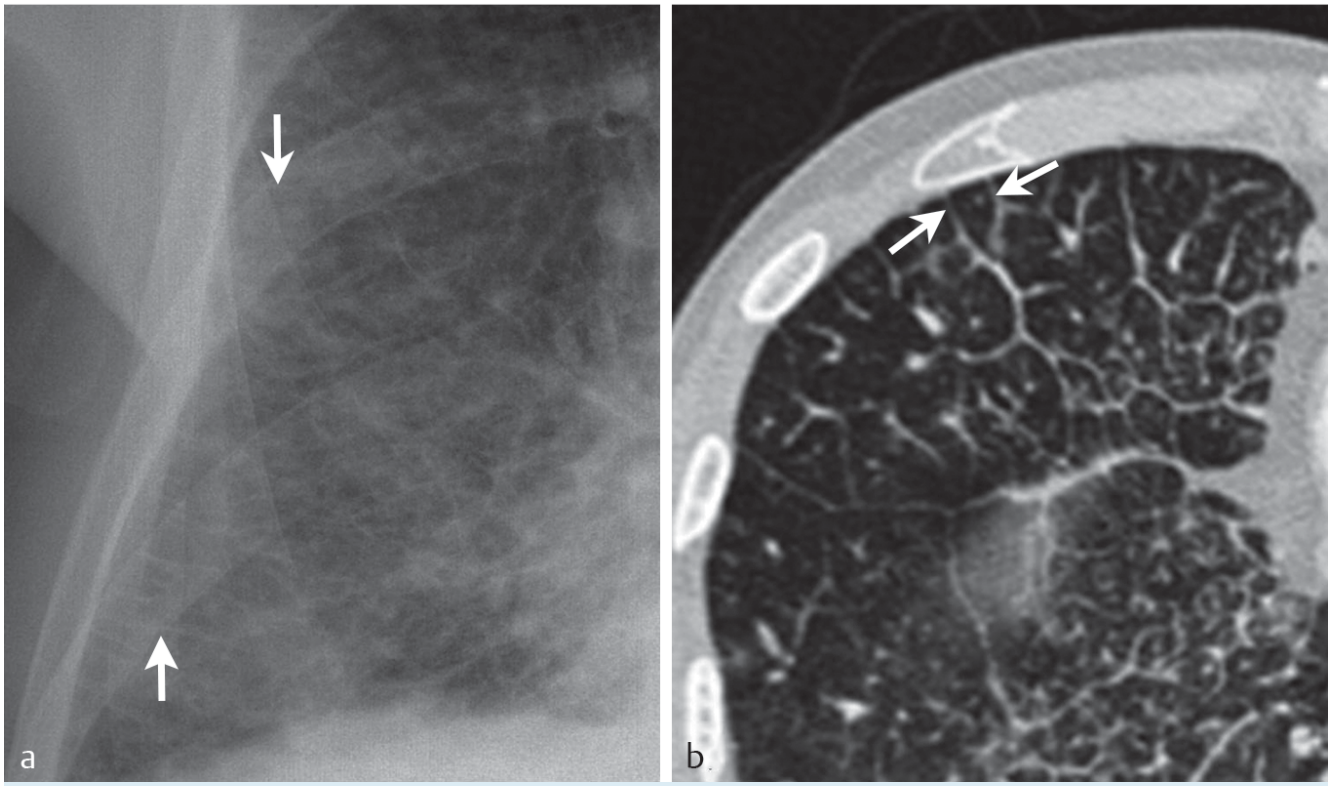

Abb. 17 Interlobulärseptale Verdickung. **a** Röntgenbild mit horizontalen kurzen, von der Pleura ausgehenden Linien, sogenannte Kerley B-Linien (Pfeile); **b** CT mit polygonalem Muster verdickter Interlobulärsepten (Pfeile).

Heruntergeladen von: Paul Gerhardt Diakonie e. V., Berlin und Wittenberg. Urheberrechtlich geschützt.

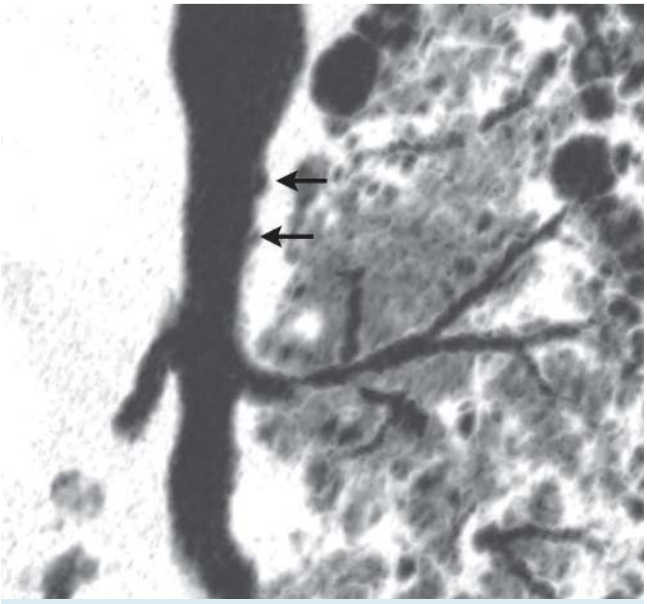

Abb. 18 CT (multiplanare Reformatierung) mit interstitiellem Emphysem im peribronchovaskulären Interstitium (Pfeile).

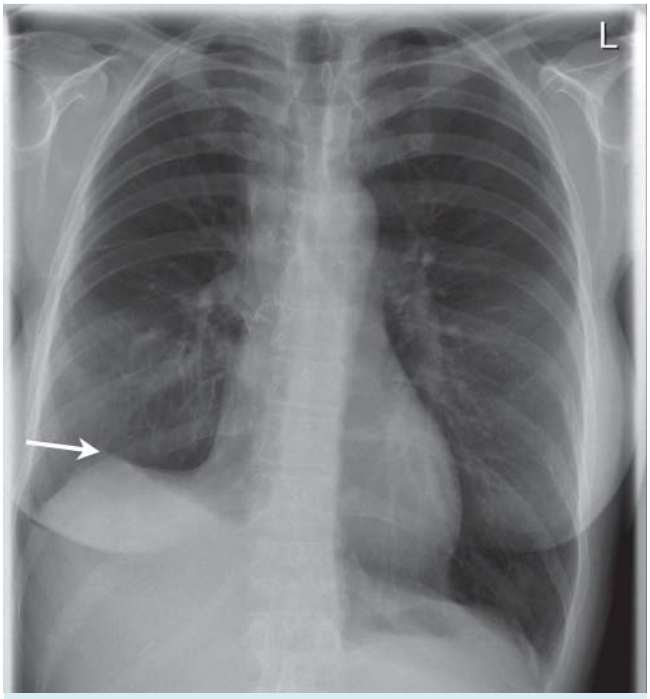

Abb. 19 Röntgenbild mit juxtaphrenischem Peak (Pfeil) nach Oberlappenresektion rechts.

Interstitielles Emphysem

(interstitial emphysema; Rö, CT) Interstitielle Luftansammlungen vor allem im peribronchovaskulären Bindegewebe, seltener auch in den Interlobulärsepten und im Subpleuralraum. Meist infolge einer Alveolarruptur bei mechanischer Ventilation, vor allem bei Neugeborenen. Im Röntgenbild ist ein interstitielles Emphysem selten erkennbar. In der CT kann es gelegentlich als peribronchiale oder perivaskuläre luftäquivalente Dichteminderung (▶ **Abb. 18**) oder kleine Zysten erkennbar sein [27, 28].

Interstitium

(interstitium) Das Bindegewebe der Lunge besteht aus drei Kompartimenten [29]:

1. das axiale oder peribronchovaskuläre Bindegewebe zieht mit den Gefäßen und Bronchien vom Hilus bis ins Zentrum jedes Lobulus (siehe S. 646);
2. das periphere Bindegewebe geht vom Subpleuralraum aus und formt die Interlobulärsepten (siehe S. 644);
3. das intralobuläre (parenchymale, azinäre, interalveolarseptale) Bindegewebe ist die sehr feine Verbindung zwischen axialen und peripheren Interstitium, das die Alveolen formt und die Lungenkapillaren beherbergt (siehe intralobuläre irreguläre Verdichtungen, siehe S. 645).

Juxtaphrenischer Peak

(juxtaphrenic peak; Rö, CT) Im Röntgenbild dreieckige Verschattung unmittelbar kranial des Zwerchfells (▶ **Abb. 19**), bedingt durch einen Volumenverlust im Bereich des gleichseitigen Oberlappens, beispielsweise bei Strahlenfibrose oder nach Oberlappenresektion [30]. Wird verursacht durch die Verlagerung eines akzessorischen Lappenspalts [31] oder mit dem Ligamentum pulmonale zusammenhängender intrapulmonaler Septen nach kranial [32].

Intralobuläre irreguläre Verdichtungen

(intralobular lines; CT) Feine lineare Verdichtungen im Lobulus, einer pathologischen Verdickung des intralobulären Bindegewebes entsprechend. Bei zahlreichem Vorkommen bilden sie ein retikuläres Muster mit einer Kantenlänge von wenigen Millimetern (▶ **Abb. 20**). Kommen bei zahlreichen Erkrankungen vor, unter anderem bei Lungenfibrosen und der Alveolarproteinose [33].

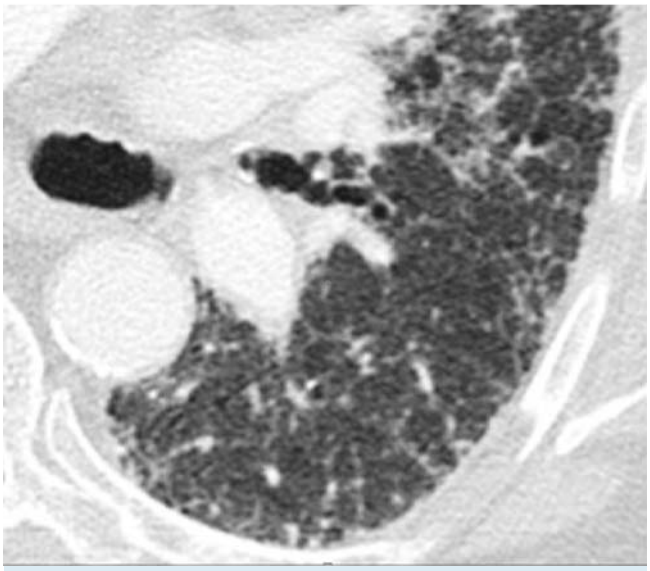

Abb. 20 CT mit intralobulären irregulären Verdichtungen: feines retikuläres Muster im linken Unterlappen.

Kavität

(cavity; Rö, CT) Zentrale luftgefüllte Höhle in einer Konsolidierung, Raumforderung oder in einem Rundherd (▶ **Abb. 21**). Sie entsteht in der Regel durch die bronchiale Drainage zentralen nekrotischen Materials und daraus resultierender Demarkierung eines stark strahlentransparenten zentralen Areals im Röntgen-

Heruntergeladen von: Paul Gerhardt Diakonie e. V., Berlin und Wittenberg. Urheberrechtlich geschützt.

Abb. 21 CT mit Kavität: dickwandige irreguläre Kavität im linken Oberlappen.

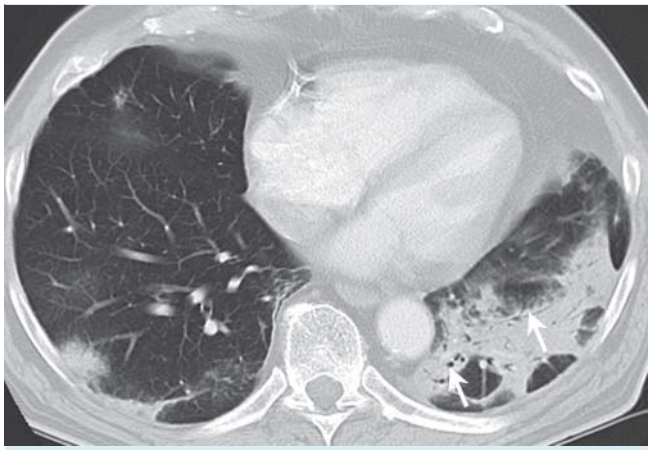

Abb. 22 CT mit Konsolidierungen in beiden Unterlappen, links mit Luftbronchogramm (Pfeile).

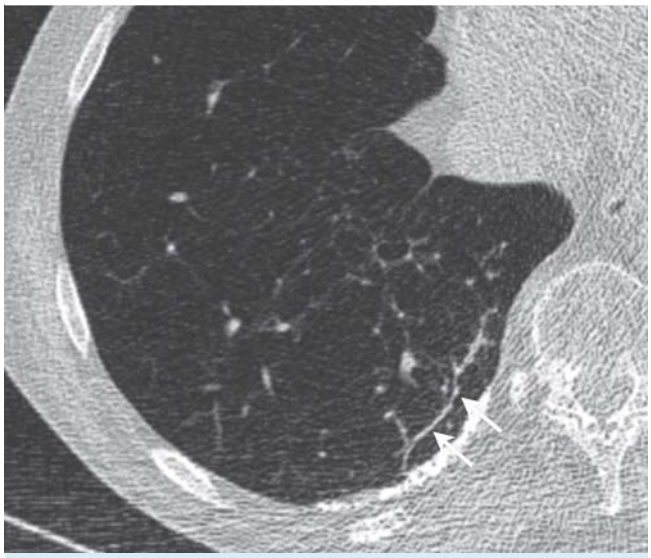

Abb. 23 CT mit kurvilinearer Verdichtung im rechten Unterlappen (Pfeile).

bild oder in der CT. Bei Kavitäten innerhalb einer entzündlichen Konsolidierung kann sich letztere zurückbilden und eine persistierende dünnwandige Kavität zurücklassen. Synonym: Kaverne.

Konfluierendes Emphysem

(Confluent emphysema; CT) Schwere Form des zentrilobulären Emphysems, bei der die zentrilobuläre Verteilung der hypodensen Lungenareale nicht mehr anschaulich erkennbar ist. Die hypodensen Areale haben meist keine sichtbare Begrenzung. Vom fortgeschrittenen destruierenden Emphysem kann es durch noch vorhandene Areale normalen Lungenparenchyms zwischen den hypodensen emphysematös veränderten Anteilen und die fehlende Architekturstörung unterschieden werden [20]. Siehe fortgeschrittenes destruierendes Emphysem, zentrilobuläres Emphysem.

Konsolidierung

(consolidation; Rö, CT) Pathologischer Prozess, unter anderem Exsudat bei der Pneumonie, der die Luft aus den Alveolarräumen komplett verdrängt. Im Röntgenbild und in der CT homogene Dichteanhebung des Lungenparenchyms, die das betroffene Lungenparenchym weichteildicht erscheinen lässt (**Abb. 22**). In der CT sind die Bronchialwände und Gefäße (im Nativbild) maskiert [34]. Offene Bronchien können innerhalb der Konsolidierung erkennbar sein (Luftbronchogramm, siehe S. 647). Die Konsolidierung unterscheidet sich von einer Raumforderung (siehe S. 654) bzw. dem Rundherd (siehe S. 654) durch die fehlende rundliche Form. Antonym: Milchglastrübung.

Kurvilineare Verdichtung

(subpleural curvilinear line; CT) In der CT subpleurale, zur Pleura parallel verlaufende lineare Verdichtung mit einer Dicke von 1 – 3 mm und einer Länge bis zu mehreren Zentimetern (**Abb. 23**). Sie entspricht oft kleinen Atelektasen des peripheren Lungenparenchyms in den dorsobasalen Anteilen der Unterlappen, kommen jedoch auch beim Lungenödem [35] und bei einer Lungenfibrose vor. Ursprünglich wurden kurvilineare Verdichtungen bei der Asbestose beschrieben, sind hierfür aber nicht spezifisch.

Lappen

(lobe; Rö, CT) Erste Unterteilung des Lungenparenchyms, in der Regel drei Lappen rechts und zwei links. Lungenlappen sind von viszeraler Pleura umgeben.

Lappenspalt

(fissure; Rö, CT) Einfaltung der Pleura visceralis, die die einzelnen Lungenlappen voneinander separiert. Akzessorische Lappenspalten grenzen keine ganzen Lappen, sondern einzelne Segmente vom Rest des Lungenlappens ab. Eine Besonderheit ist der manchmal akzessorisch vorhandene Lobus venae azygos, bei dem zusätzlich eine Duplikatur der Pleura parietalis vorliegt.

Lobulus

(lobule; CT) Kleinste von Bindegewebe umgebende Struktureinheit der Lunge, eine polygonale Struktur von etwa 1 – 2,5 cm Kantenlänge, die eine variable Anzahl an Azini enthält [4, 36]. Im Zentrum des Lobulus sind die zentrilobulären Strukturen, die Bronchiole sowie die begleitende Pulmonalarterie und Lymphgefäße lokalisiert, in den Interlobulärsepten die Venen und Lymph-

Heruntergeladen von: Paul Gerhardt Diakonie e. V., Berlin und Wittenberg. Urheberrechtlich geschützt.

gefäße. In der CT sind die arteriellen und venösen Gefäße beim Gesunden sichtbar, die Bronchiolen und Lymphgefäße jedoch nicht. In der Lungenperipherie sind die Lobuli regelmäßig und relativ gut identifizierbar, im Lungenkern sind sie irregulärer und schwerer abgrenzbar [37]. Synonym: sekundärer Lobulus.

Luftbronchogramm

(air bronchogram; Rö, CT) Muster mit luftgefüllten Bronchien, die von verdichtetem Lungenparenchym umgeben sind (**Abb. 24**). Dieses Zeichen beinhaltet einerseits die Offenheit der proximalen Luftwege und andererseits den Verlust des Luftgehaltes der umgebenden Alveolarräume durch Atelektase oder Konsolidierung. Selten resultiert dieses Zeichen aus einer Verdrängung der Luft durch einen expansiven Prozess des Interstitiums, beispielsweise bei Lymphomen [4].

Luftsichelzeichen

(air crescent sign; Rö, CT) Sichelförmige Luftansammlung in einer Kavität, die von einer im Inneren liegenden Raumforderung inkomplett ausgefüllt wird (**Abb. 25**). Dieses Zeichen ist charakteristisch für ein Aspergillom (Kolonisation von Aspergillus in einer präformierten Kaverne) oder eine in Abheilung befindliche invasive pulmonale Aspergillose [38, 39]. Darüber hinaus wurde es beschrieben bei der Wegener-Granulomatose, intrakavitären Einblutungen und Lungenkarzinomen.

Lungenparenchym

(parenchyma; Rö, CT) Teil der Lunge, in dem der Gasaustausch stattfindet, bestehend aus den Alveolen und ihren Kapillaren. Lungengefäße und die Atemwege gehören nicht zum Lungenparenchym.

Lymphadenopathie

(lymphadenopathy; CT) Beschreibt die Vergrößerung von Lymphknoten (**Abb. 26**). Die Größe von Lymphknoten wird immer in der kurzen Achse gemessen. Etwas willkürlich gewählt, hat sich der Schwellwert von 10 mm bei mediastinalen Lymphknoten etabliert [40]. Dieser Schwellwert erlaubt jedoch keine verlässliche Differenzierung von pathologischen und normalen Lymphknoten.

Milchglasherd

(ground-glass nodule; Rö, CT) Rundherd (siehe S. 655) von milchglasartiger Dichte. In der CT liegt die Dichte des Herdes unterhalb der Weichteildichte (**Abb. 27**). Siehe teilsolider Herd (siehe S. 656).

Milchglastrübung

(ground-glass opacity; Rö, CT) Im Röntgenbild eine Verschattung mit nur gering verminderter Strahlentransparenz, in der die Gefäßstrukturen nicht mehr scharf abgrenzbar sind. In der CT-Dichteanhebung des Lungenparenchyms geringer Dichte (unterhalb der Weichteildichte), wobei Gefäße und Bronchialwände innerhalb der Verdichtung sichtbar sind (**Abb. 28**). Differenzialdiagnostisch vieldeutig, führt der zugrunde liegende pathologische Prozess entweder zu einer partiellen Ersetzung der Luft in den

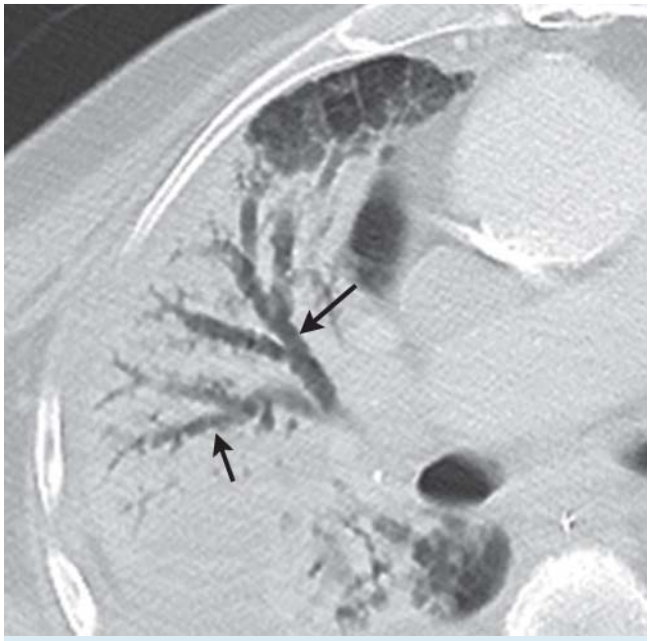

Abb. 24 CT mit Luftbronchogrammen (Pfeile).

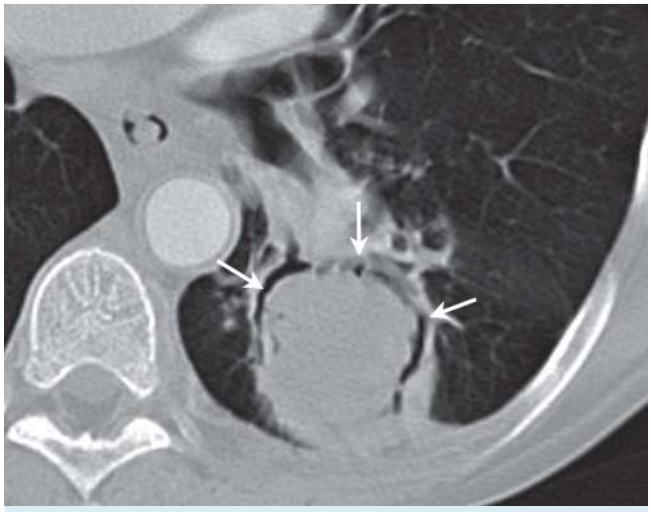

Abb. 25 CT mit Luftsichelzeichen (Pfeile).

Abb. 26 CT mit mediastinaler Lymphadenopathie. Daneben auch einzelne normal große Lymphknoten.

Heruntergeladen von: Paul Gerhardt Diakonie e. V., Berlin und Wittenberg. Urheberrechtlich geschützt.

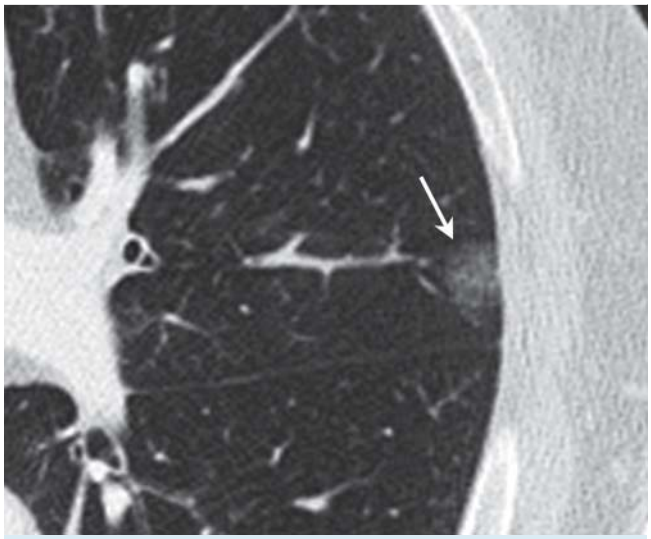

Abb. 27 CT mit Milchglasherd im linken Oberlappen (Pfeil).

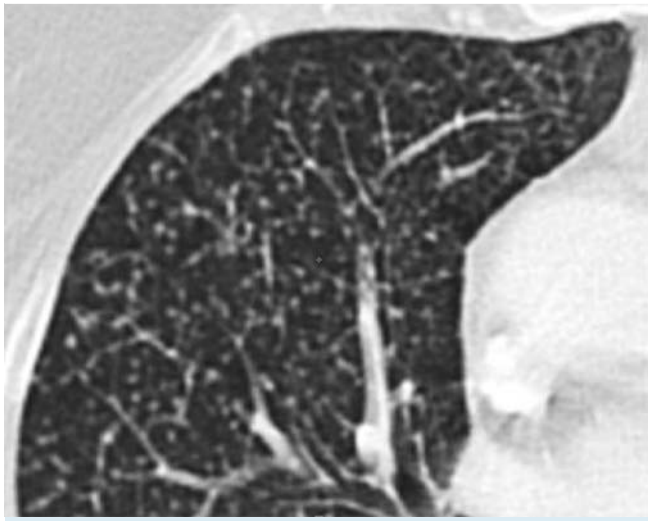

Abb. 29 CT mit miliarem Muster.

Abb. 28 CT mit bilateralen Milchglastrübungen.

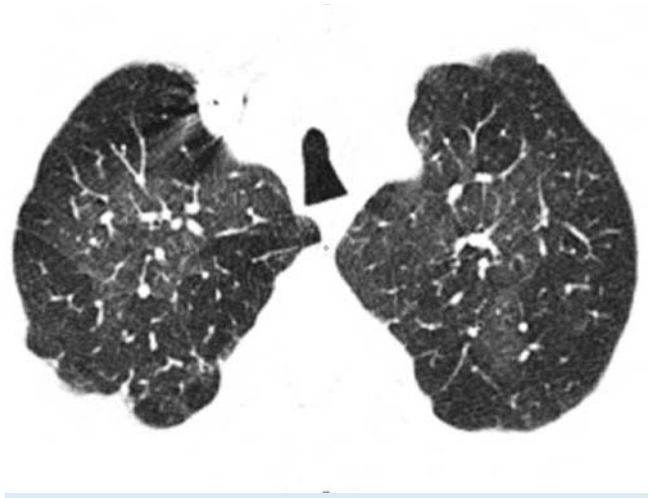

Abb. 30 CT mit Mosaikmuster mit verringerten Gefäßkalibern in den Lungenarealen verminderter Dichte.

Alveolarräumen durch Flüssigkeit oder Gewebe, zu einer Verdickung des Interstitiums durch Flüssigkeit oder Gewebe, zu einem partiellen Alveolarkollaps oder einem erhöhten kapillären Blutvolumen, also letztlich immer zu einer partiellen Verdrängung der Luft [41, 42]. Antonym: Konsolidierung.

Mikronodulus

(micronodule; CT) Kleine runde fokale Verschattung bzw. Verdichtung mit maximal 3 mm Durchmesser. In der Vergangenheit waren unterschiedliche Maximaldurchmesser zwischen 3 und 7 mm gebräuchlich [43 – 45].

Miliares Muster

(miliary pattern; Rö, CT) Im Röntgenbild zahllose diffus und gleichmäßig verteilte kleine Rundschatten. In der CT diffuse Mikronoduli in zufälliger Verteilung (**Abb. 29**). Typisches Muster einer hämatogenen Verteilung im Lungenparenchym, wie bei der diffusen pulmonalen Metastasierung oder bei einer Miliartuberkulose.

Mosaikmuster

(mosaic attenuation pattern; CT) In der CT landkartenartige Dichteunterschiede des Lungenparenchyms (**Abb. 30**) unterschiedlicher Ätiologie [46]:

a) interstitielle Lungenerkrankung mit Milchglastrübung in landkartenartiger Verteilung;
b) obstruktive Erkrankung der kleinen Atemwege, die zu einem air trapping und dadurch zu Arealen verminderter Lungendichte führt [47, 48];
c) pulmonale Gefäßverschlüsse mit resultierenden oligämischen Arealen, entsprechend der ursprünglichen Bezeichnung dieses Musters als Mosaikperfusion [49].

Das erkrankte Lungenparenchym ist im Fall a) das mit der höheren Dichte (Milchglastrübung) und in den Fällen b) und c) das mit der geringeren Dichte (air trapping bzw. Oligämie).

Mukoidimpaktion

(CT) In der CT als weichteildichte, das Bronchiallumen ausfüllende Strukturen erkennbare Schleimverlegung von Bronchien (**Abb. 31**); kann Atelektasen verursachen.

Heruntergeladen von: Paul Gerhardt Diakonie e. V., Berlin und Wittenberg. Urheberrechtlich geschützt.

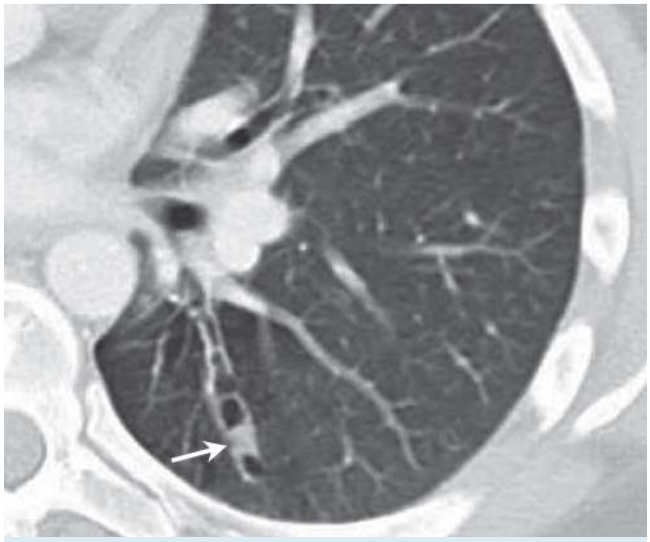

Abb. 31 CT mit Mukoidimpaktion: Weichteildichte Strukturen (Pfeil) im Bronchiallumen in einer zylindrischen Bronchiektase.

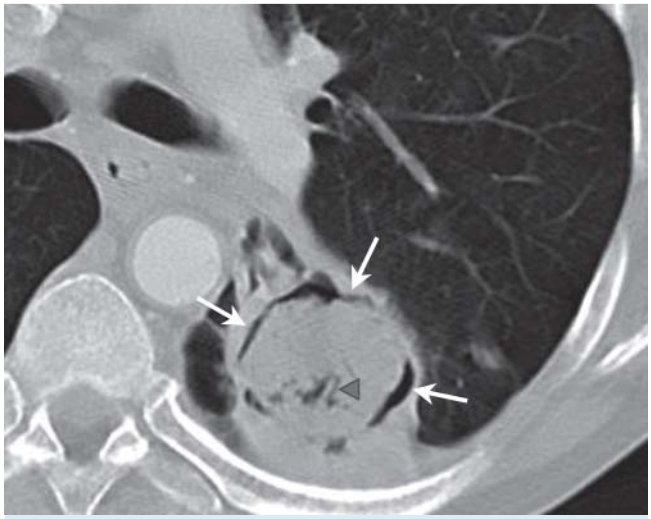

Abb. 32 CT mit Myzetom in präformierter Kavität mit Luftsichelzeichen (Pfeile) und intraläsionalen Lufteinschlüssen (Pfeilspitze).

Myzetom

(mycetoma; Rö, CT) Eine rundliche solide Ansammlung von Pilzhyphen in einer präformierten, meist durch Tuberkulose oder Sarkoidose entstandenen Kavität. Die Hyphen werden durch Mukoid, Fibrin und Zelldetritus zusammengehalten. Gewöhnlich bestehen Myzetome aus Hyphen von Aspergillusarten, dann synonym mit dem Begriff Aspergillom. Radiologisch weichteildichte rundliche Struktur in einer Kavität, deren Position innerhalb der Kavität oftmals lageabhängig ist (**Abb. 32**). Zwischen dem Myzetom und der Wand der Kavität verbleibt oft ein mehr oder weniger schmaler sichelförmiger lufthaltiger Spalt (Luftsichelzeichen, siehe S. 647). In der CT können Lufteinschlüsse oder Verkalkungen im Myzetom erkennbar sein [50].

Noduläres Muster

(nodular pattern; Rö, CT) Radiologisches Muster mit zahllosen kleinen rundlichen Verschattungen bzw. Verdichtungen (**Abb. 33**). Die Verteilung ist nicht notwendigerweise gleichmäßig; oft ist eine apikale oder basale Lokalisationspräferenz erkennbar. In der CT wird anhand der Lokalisation der Herde in Bezug auf die Anatomie des Lobulus unterschieden in eine zufällige, perilymphatische und zentrilobuläre Verteilung (siehe dort).

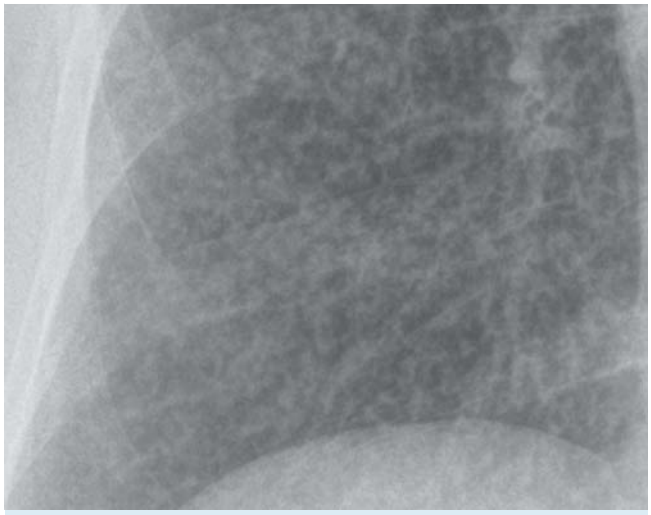

Abb. 33 Ausschnittvergrößerung eines Röntgenbildes: noduläres Muster.

Oligämie

(oligemia; Rö, CT) Regional oder seltener generalisierte Verringerung des pulmonalen Blutvolumens (**Abb. 34**). In der CT erkennbar an Verringerung der Anzahl erkennbarer Gefäße und Gefäßdurchmesser sowie verringerter Lungendichte (siehe Mosaikmuster, siehe S. 648).

Panlobuläres Emphysem

(panlobular emphysema; CT) Emphysemform (siehe Emphysem, siehe S. 643), bei dem alle Anteile des Azinus bzw. Lobulus mehr oder weniger gleichmäßig betroffen sind [18]. Es weist eine Lokalisationspräferenz für die Unterlappen auf. Der Begriff des panlobulären Emphysems wurde in der Vergangenheit auch für das fortgeschrittene destruierende Emphysem (siehe dort) als Endzustand des zentrilobulären Emphysems verwendet, das mitunter in der CT kaum unterscheidbar ist. Jetzt soll er für die Beschreibung des durch α1-Antitrypsinmangel verursachten Emphysems reserviert werden (**Abb. 35**) [20].

Paraseptales Emphysem

(paraseptal emphysema; CT) In Kombination mit einem zentrilobulären oder panlobulären Lungenemphysem (siehe Emphysem, siehe S. 643) oder eigenständig vorkommender Emphysemtyp, bei dem die emphysematösen Veränderungen subpleural gelegen sind (**Abb. 36**) [18, 51]. Das paraseptale Emphysem ist eine Ursache des Spontanpneumothorax.

Paratrachealstreifen

(right paratracheal stripe; Rö) Im p. a.-Röntgenbild erkennbarer vom medialen Ende der rechten Clavicula senkrecht bis zum rechten Tracheobronchialwinkel neben dem rechten Rand der Trachea verlaufender glatt begrenzter weichteildichter Streifen (**Abb. 37**), der die rechte Trachealwand, das paratracheale Bindegewebe und die Pleura beinhaltet [52]. Dieser ist im Normalfall nicht breiter als 4 mm. Er ist in 94 % der normalen Individuen

Heruntergeladen von: Paul Gerhardt Diakonie e. V., Berlin und Wittenberg. Urheberrechtlich geschützt.

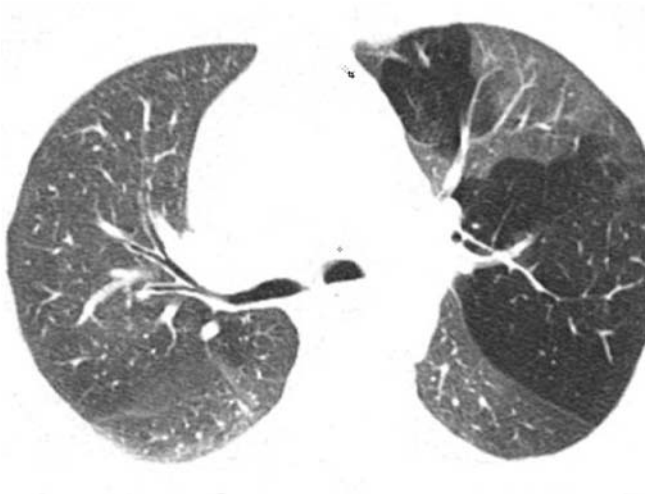

Abb. 34 CT mit Oligämie in Teilen des linken Oberlappens mit verringerter Lungendichte und Rarefizierung sowie Verschmälerung der Gefäße.

Abb. 35 CT mit panlobulärem Emphysem: diffuse Dichteminderung des Lungenparenchyms und Gefäßrarefizierung.

sichtbar und kann durch vermehrtes mediastinales Fett verbreitert oder nicht abgrenzbar sein. Der häufigste pathologische Grund für seine Verbreiterung, Irregularität oder fehlende Abgrenzbarkeit ist eine paratracheale Lymphadenopathie [4].

Parenchymband

(parenchymal band; Rö, CT) Im Röntgenbild lineare Verschattung, in der CT 1 – 3 mm breite und bis zu 5 cm lange nicht septale Verdichtung, von der Pleura visceralis meistens orthogonal ausgehend, im Gegensatz zu kurvilinearen Verdichtungen (**Abb. 38**). An der Kontaktstelle kann die Pleura verdickt oder retrahiert sein. Pathologisch handelt es sich um eine pleuroparenchymale Fibrose, deren pathogenetischer Ursprung an der Pleura liegt. Deshalb sind Parenchymbänder am häufigsten in Assoziation zu asbestassoziierten Pleuraverdickungen, aber auch postentzündlich anzutreffen und kein typisches Zeichen einer fibrosierenden Lungenerkrankung [4, 53, 54].

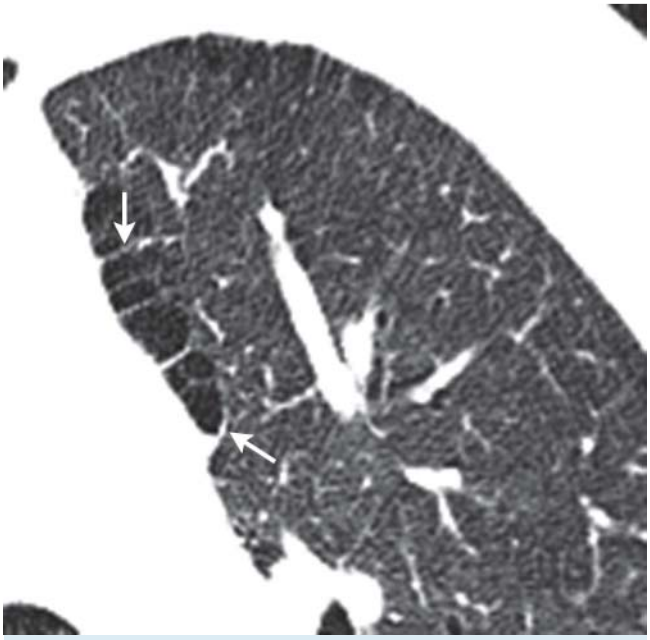

Abb. 36 CT mit paraseptalem Emphysem: überwiegend subpleural lokalisiertes Emphysem mit erkennbaren intakten Interlobulärsepten (Pfeile).

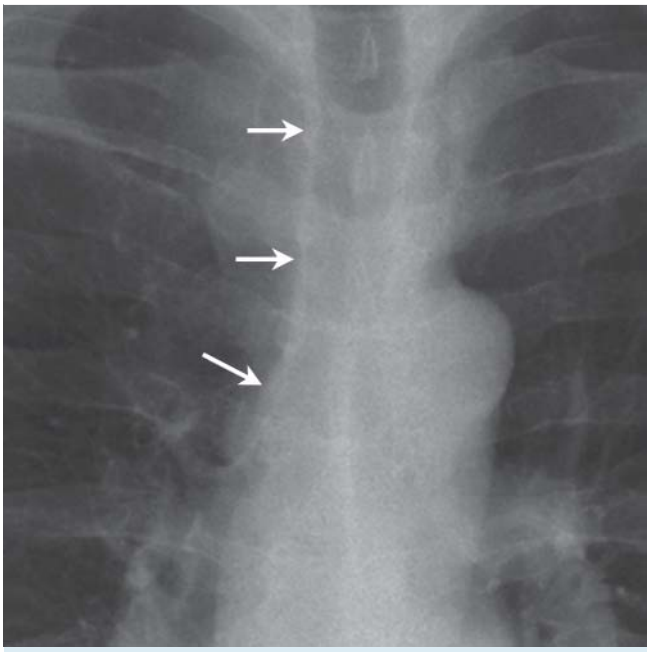

Abb. 37 Ausschnittvergrößerung eines Röntgenbildes mit Paratrachealstreifen: weichteildichter, senkrecht neben dem rechten Rand der Trachea verlaufender Streifen von maximal 4 mm Breite (Pfeile).

Peribronchovaskuläres Interstitium

(peribronchovascular interstitium) Eines der Bindegewebekompartimente der Lunge (siehe Interstitium, siehe S. 645), das die Bronchien und Pulmonalarterienäste umgibt und auch als zentrales Bindegewebe bezeichnet wird [29]. Es erstreckt sich von den Lungenhili bis ins Zentrum der Lobuli [4].

Heruntergeladen von: Paul Gerhardt Diakonie e. V., Berlin und Wittenberg. Urheberrechtlich geschützt.

Perilobuläre Verteilung

(perilobular distribution; CT) Die perilobuläre Region beschreibt die Lokalisation in der Peripherie des Lobulus, also in Nachbarschaft der Interlobulärsepten [4]. In der CT ist die perilobuläre Verteilung ein relativ seltenes Befundmuster (**Abb. 39**), das sich meist auf perilobulär gelegene Verdichtungen bezieht, die typischerweise bei der organisierenden Pneumonie vorkommen, für diese jedoch nicht spezifisch sind [4, 55, 56]. Die Abgrenzung gegenüber einer interlobulärseptalen Verdickung kann im Einzelfall schwierig sein.

Perilymphatische Verteilung

(perilymphatic distribution; CT) Anatomisch beschreibt die perilymphatische Verteilung eine Lokalisation pathologischer Befunde entlang der Lymphangien, die in den bronchovaskulären Bündeln, in den Interlobulärsepten, entlang größerer Lungenvenen und in der Pleura lokalisiert sind. In der CT ein Befundmuster, das zur Beschreibung der Verteilung der Herde bei einem nodulären Muster (siehe S. 649) verwendet wird, bei dem die Herde perihilär, entlang des peribronchovaskulären Interstitiums, zentrilobulär, in den Interlobulärsepten sowie entlang der Pleura viszeralis angeordnet sind (**Abb. 40**). Dieses Befundmuster ist typisch für eine Sarkoidose, eine Lymphangiosis carcinomatosa sowie eine Silikose [4, 33].

Plattenatelektase

(linear atelectasis; Rö, CT) Der Begriff Plattenatelektase beschreibt eine in der Projektionsradiografie in zwei Ebenen annähernd horizontal verlaufende lineare Verschattung (wenige Millimeter bis mehr als ein Zentimeter) meist in den basalen Lungenanteilen, die einer subsegmentalen Atelektase entspricht (**Abb. 41**).

Pleurakuppenschwiele

(apical cap; Rö, CT) Eine vor allem im höheren Alter vorkommende kappenartige Verdichtung der Lungenspitze (**Abb. 42**), verursacht durch eine apikale intrapulmonale und pleurale Fibrose mit daraus resultierender Schrumpfung und konsekutiver Verbreiterung des extrapleuralen Fettgewebes [57]. Außerdem wird ursächlich eine chronische Ischämie mit resultierender Bildung hyaliner viszeraler Pleuraverdickungen diskutiert [58, 59]. Eine ähnliche, ebenfalls unter dem englischen Begriff apical cap gefasste apikale Verschattung findet sich bei der Aortenruptur sowie anderen apikalen pleuralen oder extrapleuralen Flüssigkeitsansammlungen [4]. Insofern ist der deutsche Begriff der Pleurakuppenschwiele nicht völlig identisch mit dem englischen apical cap, sondern beinhaltet nur dessen chronisch-fibrosierende Form.

Pleuraplaque

(pleural plaque; Rö, CT) Pathologisch eine fibrohyaline zellarme Formation, die vorwiegend von der parietalen Pleura costalis und

Abb. 39 CT mit perilobulärer Verteilung von Verdichtungen (Pfeile).

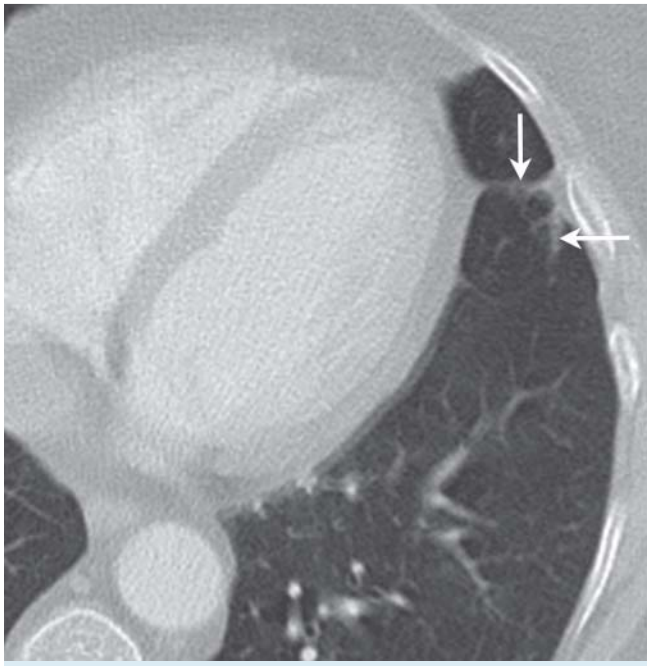

Abb. 38 CT mit Parenchymbändern in der Lingula (Pfeile).

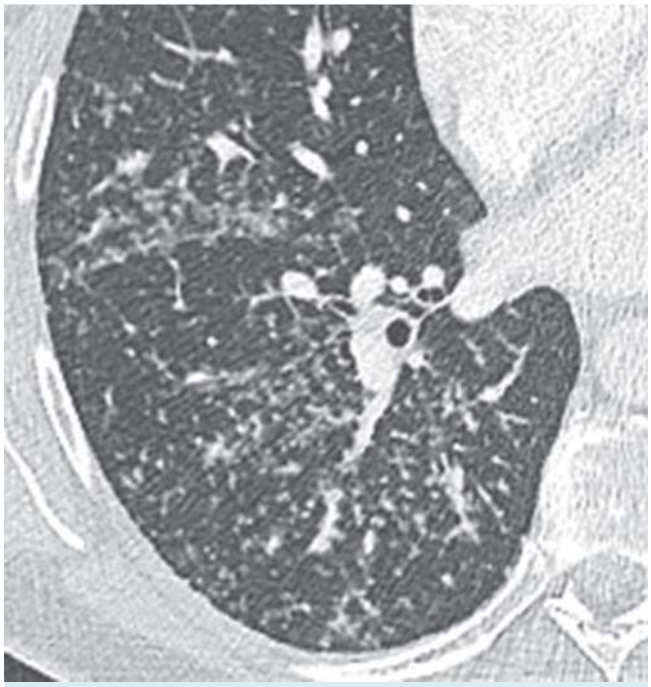

Abb. 40 CT mit nodulärem Muster in perilymphatischer Verteilung.

Heruntergeladen von: Paul Gerhardt Diakonie e. V., Berlin und Wittenberg. Urheberrechtlich geschützt.

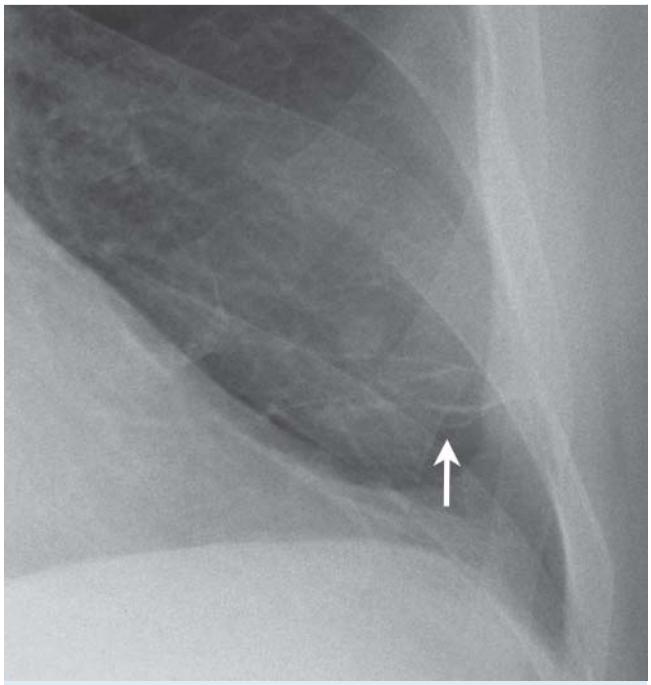

Abb. 41 Ausschnittvergrößerung eines Röntgenbildes mit Plattenatelektasen in der Lingula (Pfeil).

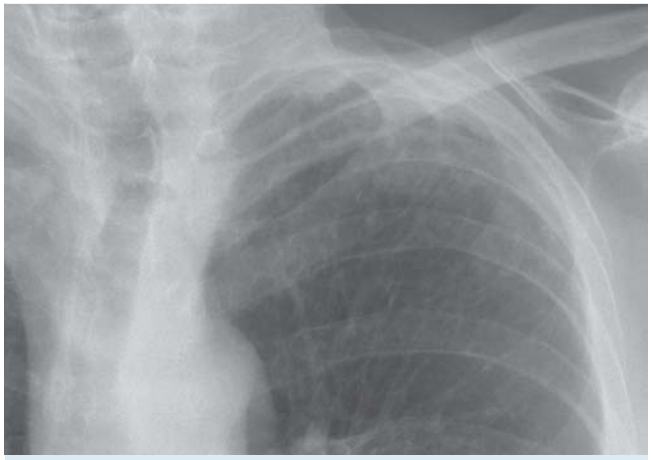

Abb. 42 Ausschnittvergrößerung eines Röntgenbildes mit einer Pleurakuppenschwiele.

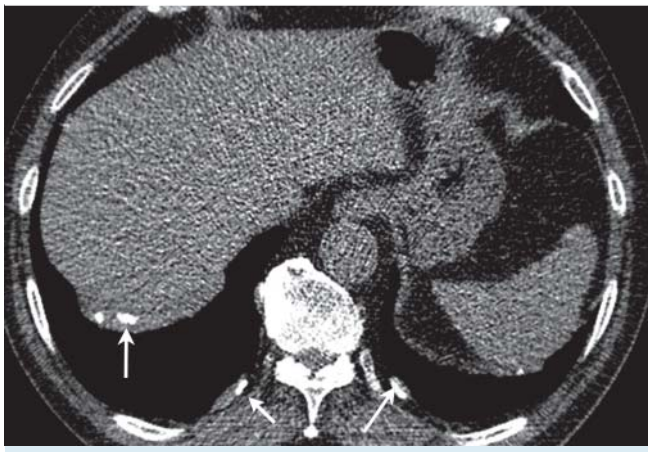

Abb. 43 CT mit parietalen teilweise verkalkten Pleuraplaques (Pfeile).

diaphragmatica ausgeht [60]. Pleuraplaques sind zu mindestens 80–90% durch eine Jahrzehnte zurückliegende Asbestexposition verursacht [61]. Radiologisch sind Pleuraplaques umschriebene Pleuraverdickungen, die tafelbergartig oder herdförmig erhaben sind oder im Niveau der Pleura liegen und verkalken können (**Abb. 43**). Sie sind in der CT wesentlich sensitiver nachzuweisen als mit der Röntgenaufnahme. Im Röntgenbild können in der Aufsicht abgebildete Pleuraplaques pulmonale Rundherde vortäuschen [4]. Siehe auch Pseudoplaque (siehe S. 653).

Pneumatozele

(pneumatocele; Rö, CT) Pathologischer Prozess mit dünnwandigem gasgefüllten Hohlraum in der Lunge, typischerweise verursacht durch eine akute Pneumonie oder ein Trauma [4]. Der Entstehungsmechanismus basiert wahrscheinlich auf einer Nekrose von Lungengewebe bzw. einem traumatischen Einriss des Lungenparenchyms und einem bronchialen Ventileffekt, der zur Vergrößerung des entstandenen Hohlraumes führt [62]. Radiologisch besteht ein dünnwandiger lufthaltiger Hohlraum in der Lunge (**Abb. 44**).

Pneumomediastinum

(pneumomediastinum; Rö, CT) Ansammlung von Luft in den mediastinalen Weichteilen außerhalb von Trachea, Bronchien und Ösophagus (**Abb. 45**). Häufig verursacht durch eine Spontanruptur von Alveolen mit folgender Ausbreitung der Luft entlang des peribronchovaskulären Bindegewebes nach zentral, oft infolge von Asthma, starkem Husten oder als Komplikation mechanischer Beatmung; ferner infolge operativer Eingriffe am Thorax sowie durch traumatische Schädigung von zentralen Atemwegen [4]. Im Röntgenbild bestehen lineare, überwiegend vertikal verlaufende Aufhellungen vor allem paratracheal, die mediastinale Strukturen, wie Gefäße und große Bronchien, im Mediastinum erkennbar werden lassen. In der CT sensitiverer Nachweis von Luft in mediastinalen Weichteilen.

Pneumoperikard

(pneumopericardium; Rö, CT) Luftansammlung im Perikardbeutel, in der Regel iatrogen nach thoraxchirurgischen Eingriffen (**Abb. 46**). Vom Pneumomediastinum dadurch unterscheidbar, dass die Luft nicht über das Perikard hinaus in das Mediastinum reicht, während das Pneumomediastinum sein Maximum meist paratracheal hat.

Pneumothorax

(pneumothorax; Rö, CT) Luftansammlung im Pleuraraum, entweder spontan, traumatisch oder iatrogen, seltener als Manifestation zugrunde liegender Erkrankungen (z. B. Emphysem, Pneumocystis jirovecii-Pneumonie, interstitielle Lungenerkrankungen). Ein Spannungspneumothorax kann durch einen Ventilmechanismus in der perforierten Pleura viszeralis entstehen, der Luft während der Exspiration aus der Lunge in den Pleuraraum passieren lässt, in der Inspirationsphase den Rückstrom von Luft in die Lunge jedoch verhindert. Als Folge steigt der Druck der pleuralen Luftansammlung im betroffenen Hemithorax an. Radiologisch ist die viszerale Pleura in der Regel als feine Linie erkennbar. Die angrenzende pleurale Luftansammlung hat eine höhere Strahlentransparenz als die lufthaltige Lunge, was in der CT und meist auch im Röntgenbild erkennbar ist. Beim Spannungspneumothorax besteht

Heruntergeladen von: Paul Gerhardt Diakonie e. V., Berlin und Wittenberg. Urheberrechtlich geschützt.

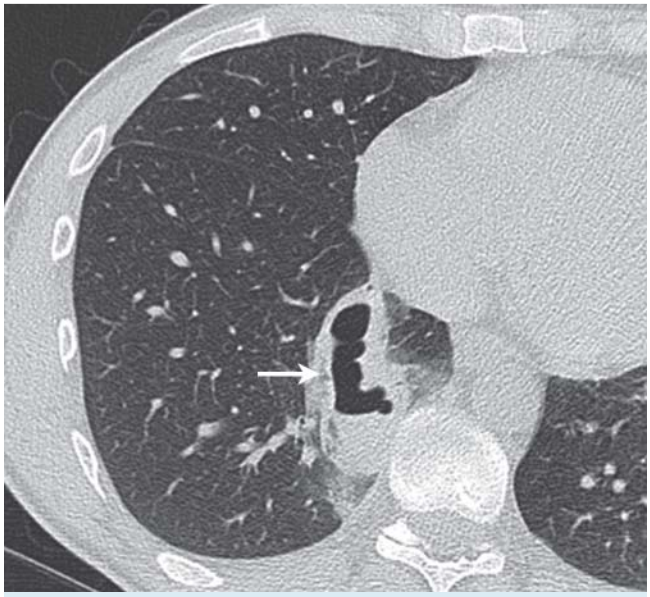

Abb. 44 CT mit Lungenkontusion und posttraumatischer Pneumatozele (Pfeil).

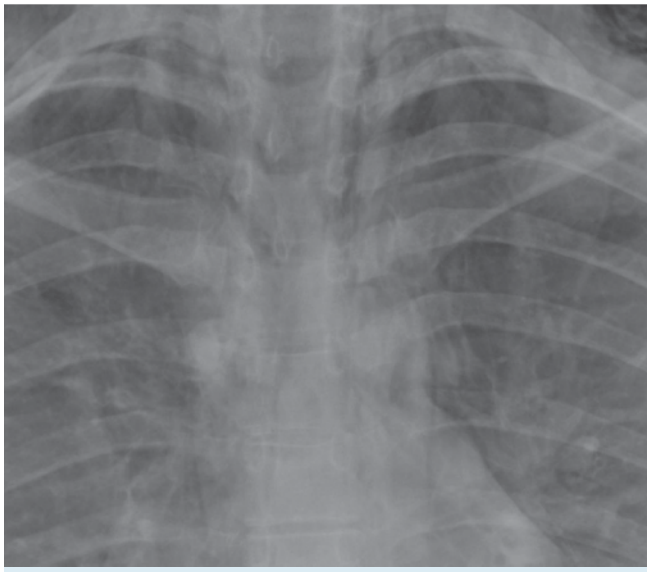

Abb. 45 Ausschnittvergrößerung eines Röntgenbildes mit Pneumomediastinum.

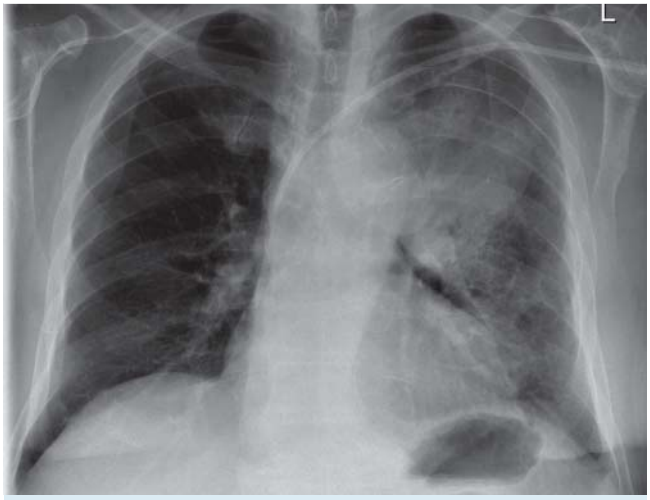

Abb. 46 Röntgenbild mit Pneumoperikard (Pfeil).

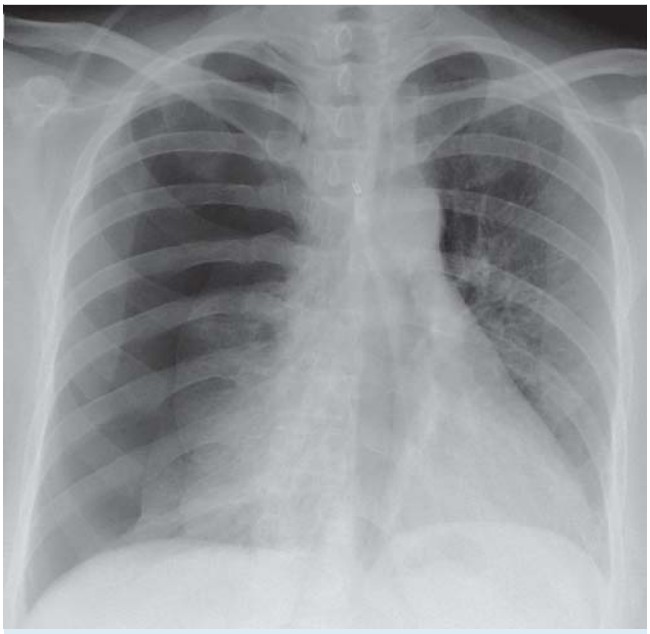

Abb. 47 Spannungspneumothorax rechts mit tiefstehendem Zwerchfell rechts und Mediastinalverschiebung nach links.

mitunter eine erhebliche Mediastinalverschiebung zur gesunden Seite und ein Zwerchfelltiefstand auf der betroffenen Seite (**Abb. 47**).

Progressive massive Fibrose

(progressive massive fibrosis; Rö, CT) Pathologisch langsam wachsende Konglomerate von Staubpartikeln und Kollagenablagerungen, meist bei hoher Exposition gegenüber anorganischen Stäuben (vor allem bei Mischstaubpneumokoniose) [63].
Radiologisch überwiegend perihilär lokalisierte bilaterale Raumforderungen, vor allem in den Oberlappen, meist mit gleichzeitiger Präsenz eines nodulären Musters und eventuell einer emphysematösen Destruktion des Lungenparenchyms in Nachbarschaft der Raumforderungen. In der Peripherie der Läsionen ist in der CT manchmal der Übergang von konfluierenden einzelnen kleinen Herden in größere Konsolidierungen erkennbar (**Abb. 48**). Ähnliche Befunde treten auch bei der Sarkoidose und Talkose auf [64, 65].

Pseudokavität

(pseudocavity; CT) Vor allem in der CT erkennbares rundes oder ovales Areal verringerter Dichte in einem Rundherd, einer Konsolidierung oder einer Raumforderung, das entweder vom pathologischen Prozess ausgespartes Lungenparenchym, Bronchien oder fokalem Emphysem und keiner Kavität entspricht (**Abb. 49**). Pseudokavitäten sind meist unter 1 cm groß und sind bei Adenokarzinomen und Pneumonien beschrieben [66].

Pseudoplaque

(pseudoplaque; CT) Intrapulmonale subpleurale Verdichtung, gebildet aus konfluierenden kleinen subpleuralen Rundherden, die einen Pleuraplaque (siehe S. 651) imitiert (**Abb. 50**). Am häu-

Heruntergeladen von: Paul Gerhardt Diakonie e. V., Berlin und Wittenberg. Urheberrechtlich geschützt.

Abb. 48 CT mit progressiver massiver Fibrose, außerdem noduläres Muster.

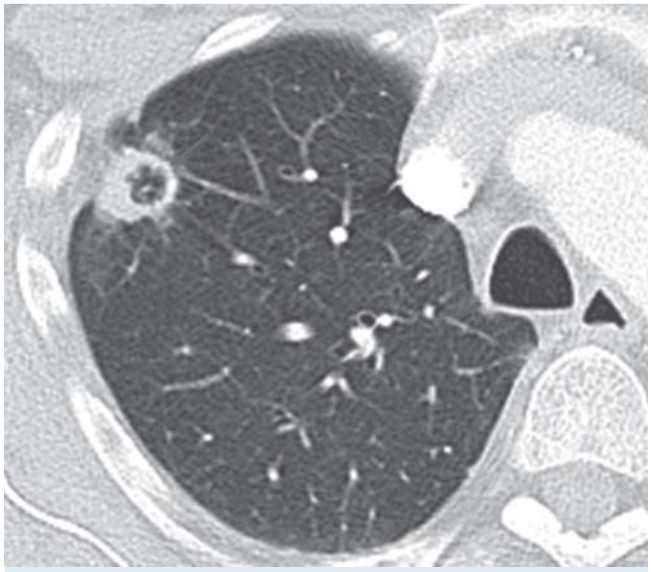

Abb. 49 CT mit Pseudokavität in einem Rundherd (Pfeil).

figsten bei Sarkoidose, Silikose und Mischstaubpneumokoniose [43].

Raumforderung

(mass; Rö, CT) Pulmonale oder pleurale Verdichtung bzw. Verschattung mit einer herdartigen Konfiguration und mindestens 3 cm Größe; kleinere Läsionen werden als Rundherd bezeichnet (siehe S. 654). In der Regel werden damit überwiegend weichteildichte Läsionen beschrieben. In Abgrenzung zum Begriff der Konsolidierung (siehe S. 646) wird mit dem Gebrauch der Bezeichnung Raumforderung eine vermutlich tumoröse Genese impliziert. Darüber hinaus ist der Begriff der Raumforderung im radiologischen Sprachgebrauch gebräuchlich für alle tumorartigen, insbesondere auch extrapulmonalen Läsionen unabhängig von ihrer Lokalisation und Größe.

Retikuläres Muster

(reticular pattern; Rö, CT) Radiologisches Befundmuster, im Röntgenbild unzähligen kleinen linearen Verschattungen unterschiedlicher Richtung entsprechend, die in ihrer Gesamtheit ein netzartiges Bild ergeben (**Abb. 51**). Korrelate in der CT sind entweder eine interlobulärseptale Verdickung (siehe S. 644), intralobuläre irreguläre Verdichtungen (siehe S. 645), die Zystenwände eines Honigwabenmusters (siehe S. 643), oder eine Kombination dieser Befunde. Der Begriff des retikulären Musters ist deshalb kein Synonym für ein Honigwabenmuster [4].

Retikulonoduläres Muster

(reticulonodular pattern; Rö, CT) Radiologisches Befundmuster, das aus der Kombination eines retikulären Musters mit einem nodulären Muster (siehe S. 649) entsteht; im Röntgenbild netzartiges Muster kleiner linearer Verschattungen mit überlagerten zahllosen kleinen Rundherden (**Abb. 52**). In der CT sind die Komponenten des retikulären Musters (interlobulärseptale Verdickungen, intralobuläre irreguläre Verdichtungen bzw. Honigwabenmuster) koexistent mit zahllosen Mikronoduli (siehe S. 648).

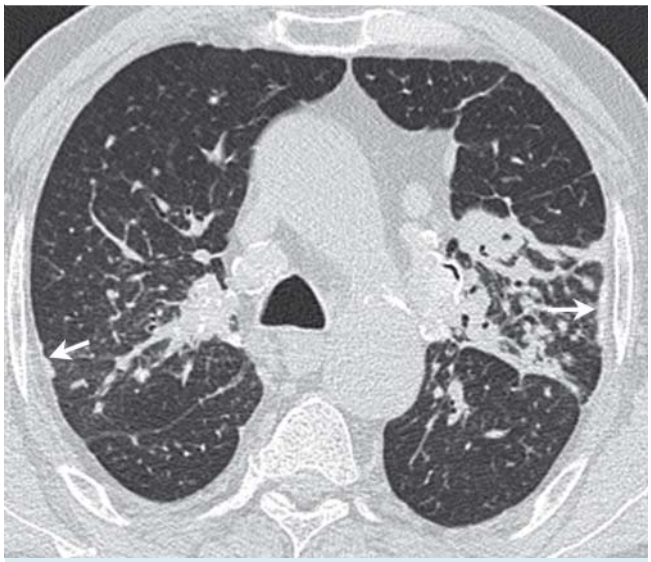

Abb. 50 CT mit Pseudoplaques (Pfeile).

Rundatelektase

(rounded atelectasis; Rö, CT) Auch als Rollatelektase bezeichnet, ist eine pleuraständige annähernd halbkugelige oder trianguläre Konsolidierung mit glatter Berandung und hiluswärts gerichteten kometenschweifartigen Ausläufern. Sie wird verursacht durch eine viszerale Pleuraschwiele, die zu einer Einfaltung von Lungengewebe mit konsekutiver Atelektase führt (**Abb. 53**). In der CT ist ein bogiger Zulauf des bronchovaskulären Bündels pathognomonisch.

Rundherd

(nodule; Rö, CT) Im Röntgenbild annähernd rundliche, maximal 3 cm große Verschattung mit scharfer oder unscharfer Begrenzung. In der CT allseits von belüfteter Lunge umgebene maximal 3 cm große rundliche oder irreguläre Verdichtung ohne begleitende Atelektase oder Lymphadenopathie (**Abb. 54**). Als azinäre Rundherde werden meist multipel vorkommende, unscharf berandete 5 – 8 mm große Rundherde mit vorwiegend milchglas-

Heruntergeladen von: Paul Gerhardt Diakonie e. V., Berlin und Wittenberg. Urheberrechtlich geschützt.

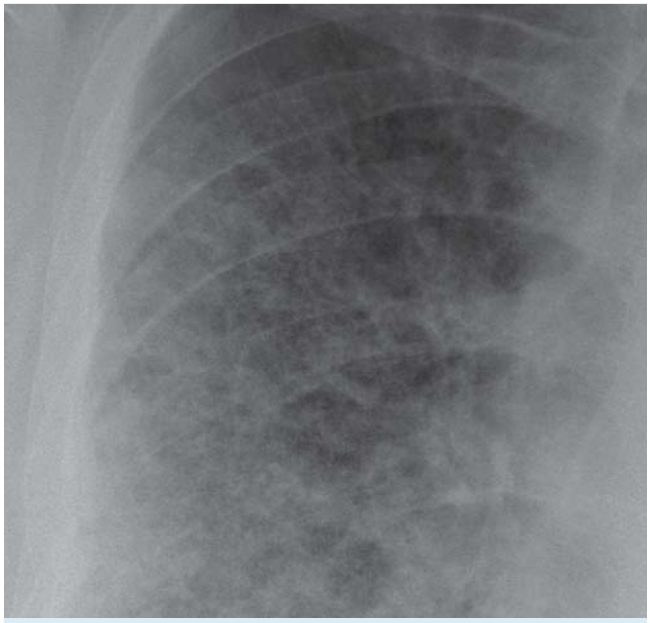

Abb. 51 Ausschnittvergrößerung eines Röntgenbildes mit retikulärem Muster.

Abb. 52 Ausschnittvergrößerung eines Röntgenbildes mit retikulonodulärem Muster.

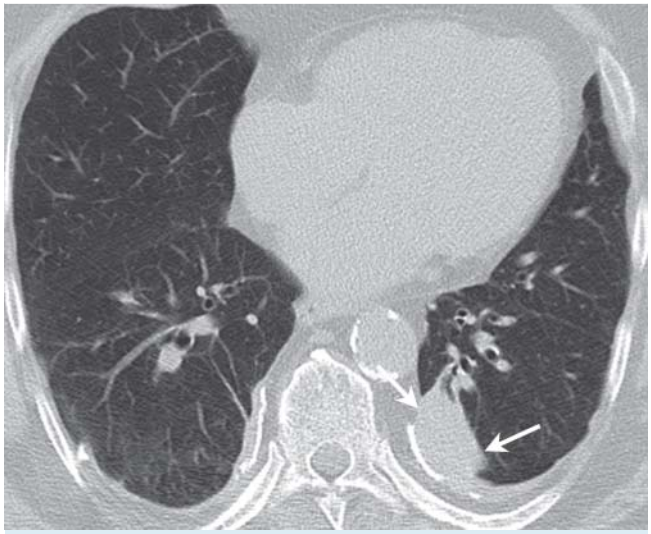

Abb. 53 CT mit Rundatelektase: viszerale Pleuraschwielen beidseits und Rundatelektase im linken Unterlappen (Pfeile).

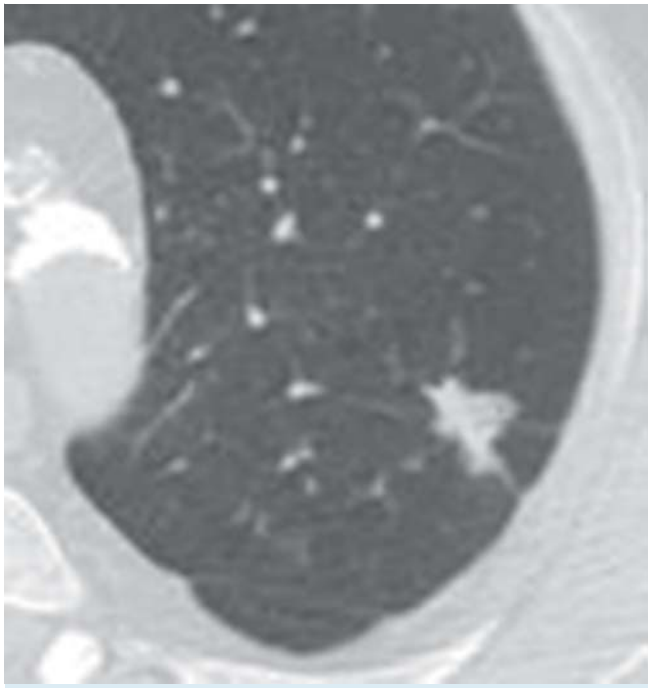

Abb. 54 CT mit irregulärem Rundherd im linken Oberlappen.

artiger Dichte bezeichnet, wobei angenommen wird, dass es sich dabei um durch Exsudat oder Transsudat ausgefüllte Azini handelt. Der im Deutschen wenig gebräuchliche Begriff des Pseudorundherdes beschreibt eine Struktur, die einen Rundherd im Röntgenbild vortäuscht, beispielsweise eine Rippenfraktur, eine Hautläsion, die Mamille, oder Summationseffekte [67].

Segment

(segment; Rö, CT) Anatomisch der Teil eines Lungenlappens, der von einem Segmentbronchus belüftet, von einer Segmentarterie perfundiert und von einer intersegmentalen Lungenvene drainiert wird. Pro Lappen gibt es zwei bis fünf Segmente. Radiologisch sind die Grenzen zwischen den einzelnen Segmenten nicht klar erkennbar, sie lassen sich jedoch durch die Lage der Segmentbronchien und den Verzweigungsbaum der Segmentarterie näherungsweise identifizieren.

Siegelringzeichen

(signet ring sign; CT) In der CT und mitunter auch im Röntgenbild erkennbarer dilatierter Bronchus mit begleitender normalkalibriger Pulmonalarterie im Querschnitt, wobei der Bronchus den Ring und die Arterie das Siegel bildet (**Abb. 55**) [68]. Es ist ein charakteristisches CT-Zeichen für Bronchiektasen [9, 69]. Seltener wird es

Heruntergeladen von: Paul Gerhardt Diakonie e. V., Berlin und Wittenberg. Urheberrechtlich geschützt.

auch bei Erkrankungen mit reduziertem Kaliber der Pulmonalarterien wie beispielsweise bei der chronischen Lungenembolie [70] gesehen, wobei der Bronchus dann in der Regel normalkalibrig ist.

Silhouettenzeichen

(silhouette sign; Rö) Im Röntgenbild fehlende Abgrenzbarkeit eines üblicherweise sichtbaren Randes (Silhouette) einer weichteildichten Struktur (**Abb. 56**). Das Silhouettenzeichen wird verursacht durch eine Konsolidierung oder Atelektase der an die weichteildichte Struktur angrenzenden Lunge, eine große Raumforderung oder einen Pleuraerguss [71, 72]. Es entsteht durch das unmittelbare räumliche Aneinandergrenzen von Strukturen ähnlicher Röntgendichte. Das Zeichen ist positiv im Falle der fehlenden Abgrenzbarkeit der Silhouette. Es hat nicht immer Krankheitswert; beispielsweise ist der rechte Herzrand manchmal bei normalen Individuen oder bei einer Trichterbrust nicht abgrenzbar.

Subsolider Herd

(subsolid nodule; Rö, CT) Oberbegriff für Milchglasherde (siehe S. 647) und teilsolide Herde (siehe unten) [73].

Teilsolider Herd

(part-solid nodule; Rö, CT) Rundherd, der in der CT erkennbar aus Anteilen mit weichteiläquivalenter und mit milchglasartiger Dichte besteht (**Abb. 57**) [73].

Terminaler Luftraum

(airspace; Rö, CT) Der luftgefüllte Raum der Lunge, außer den nur für den Transport der Atemluft zuständigen Luftwegen bis einschließlich der terminalen Bronchioli. In der Regel verwendet zur Beschreibung der dort lokalisierten Pathologie, zum Beispiel Konsolidierungen (siehe S. 646) oder Rundherde (siehe S. 654).

Traktionsbronchiektasen und -bronchiolektasen

(traction bronchiectasis, traction bronchiolectasis; CT) Irreguläre Erweiterung des Lumens von Bronchien bzw. Bronchiolen (**Abb. 58**) infolge Zugs an der Bronchialwand bzw. Bronchiolarwand durch eine schrumpfende Fibrose in der Umgebung [74]. Gilt als sicheres Zeichen einer Lungenfibrose. In der CT üblicherweise als solche identifizierbar, können sie sich bei orthogonaler Schichtführung jedoch auch als Zysten (bei Bronchiektasen) bzw. Mikrozysten (bei Bronchiolektasen) darstellen und dann schwierig von einem Honigwabenmuster (siehe S. 643) unterscheidbar sein.

Tree in bud-Muster

(tree-in-bud pattern; CT) CT-Zeichen, das zentrilobuläre weichteildichte Strukturen beschreibt, die sich dichotom verzweigen und so einem Baum mit Knospen ähneln, wobei tangential abgebildete Bronchioli die Äste und orthograd abgebildete die Knospen bilden (**Abb. 59**). Das Zeichen ist charakteristisch für endo- oder peribronchiale pathologische Veränderungen, in der Regel

Abb. 55 CT mit Siegelringzeichen bei zylindrischen Bronchiektasen (Pfeile).

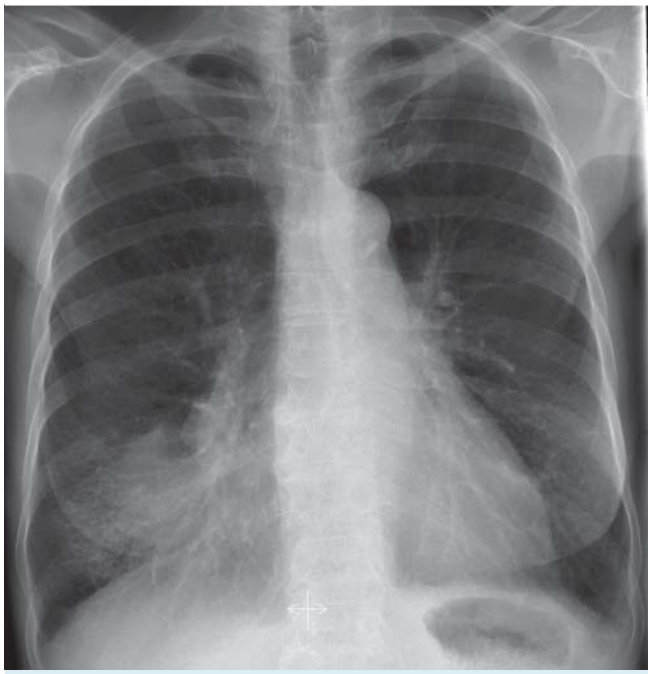

Abb. 56 Röntgenbild mit Silhouettenzeichen: fehlende Abgrenzbarkeit des rechten Herzrandes bei einer Raumforderung im Mittellappen.

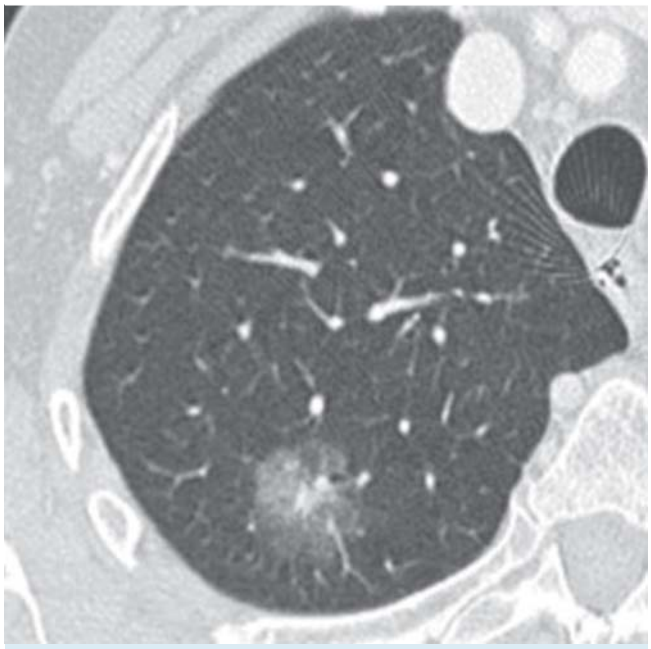

Abb. 57 CT mit teilsolidem Herd mit zentralem soliden und peripheren milchglasartigen Anteil.

Heruntergeladen von: Paul Gerhardt Diakonie e. V., Berlin und Wittenberg. Urheberrechtlich geschützt.

Mukoidimpaktion (siehe S. 648) oder Entzündung [75, 76]. Sehr selten führt eine Erkrankung der pulmonalen Arteriolen zu einem ähnlichen Bild [77]. Der vorgeschlagene deutsche Terminus „Baumknospenzeichen“ [2] ist ungebräuchlich.

Umgekehrtes Halozeichen

(reversed halo sign; CT) CT-Zeichen, bei dem ein Areal milchglasartiger Dichte von einer ringförmigen Konsolidierung umgeben ist (**Abb. 60**). Es wurde ursprünglich für die kryptogene organisierende Pneumonie beschrieben [78, 79], ist dafür allerdings nicht spezifisch, sondern wurde auch bei etlichen anderen nicht infektiösen (z. B. Adenokarzinomen) und infektiösen Erkrankungen (z. B. Pilzpneumonien, Tuberkulose) beschrieben [4, 80, 81]. Das selten in der Literatur gebrauchte Synonym „Atoll-Zeichen“ [78, 82] sollte im Interesse einer einheitlichen Befundbeschreibung nicht verwendet werden [83].

Umverteilung der Lungenperfusion

(pulmonary blood flow redistribution; Rö, CT) Veränderung der physiologischen Blutverteilung in der Lunge durch Umverteilung infolge eines an anderer Stelle erhöhten Gefäßwiderstandes. Im Röntgenbild ist eine Zunahme der Anzahl der sichtbaren Gefäße und der Gefäßkaliber in bestimmten Regionen bei gleichzeitiger Abnahme in anderen Regionen erkennbar. Typisch ist die basoapikale Umverteilung der Lungenperfusion bei Mitralvitien oder Linksherzinsuffizienz (**Abb. 61**). Sie ist nur auf Stehendaufnahmen zu beobachten, da bei Liegendaufnahmen und in der CT der im Stehen vorhandene basoapikale Perfusionsgradient nicht besteht.

Verdichtung

(opacity; CT) In der CT jede Dichteanhebung des Lungenparenchyms gegenüber dem Normalzustand, unabhängig von ihrem Ausmaß. Die Termini Konsolidierung (siehe S. 646) und Milchglastrübung (siehe S. 647) beschreiben die Verdichtung spezifischer und sollten deshalb bevorzugt verwendet werden. Im Röntgenbild wird derselbe Prozess Verschattung genannt.

Verschattung

(opacity; Rö) Im Röntgenbild jede Verringerung der Strahlentransparenz des Lungenparenchyms gegenüber dem Normalzustand, unabhängig von ihrem Ausmaß. Die Termini Konsolidierung (siehe S. 646) und Milchglastrübung (siehe S. 647) beschreiben die Verdichtung spezifischer und sollten deshalb bevorzugt verwendet werden. In der CT wird derselbe Prozess Verdichtung genannt.

Zentrilobuläre Verteilung

(centrilobular distribution; CT) Der Begriff zentrilobulär beschreibt anatomisch die Region im Zentrum eines Lobulus (siehe S. 646), in der die bronchovaskulären Bündel lokalisiert sind [36, 37, 84]. In der Pathologie werden mit diesem Terminus Veränderungen distal des terminalen Bronchiolus beschrieben, die in den respiratorischen Bronchioli oder den Ductus alveolares lokalisiert sind. In der CT ist lediglich die zentrilobuläre Pulmonalarterie sichtbar, die Wand des begleitenden Bronchiolus ist unterhalb der Auflösungsgrenze der CT. Pathologische Verände-

Abb. 59 CT mit Tree in bud-Muster (Pfeile).

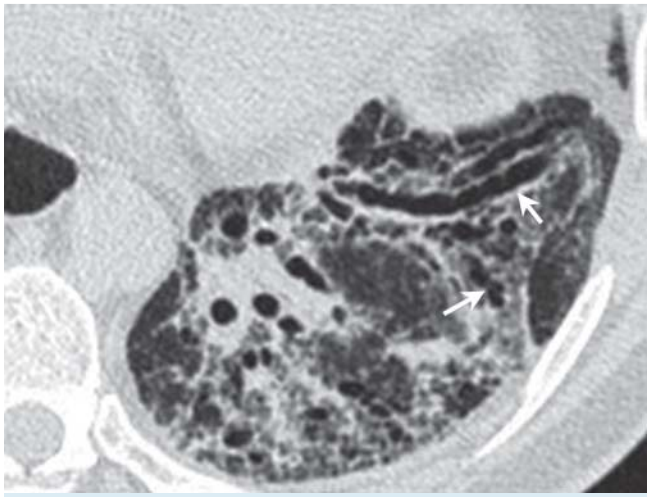

Abb. 58 CT mit Traktionsbronchiektasen: irreguläre Erweiterung des Bronchiallumens im linken Unterlappen (Pfeile) bei einer Lungenfibrose.

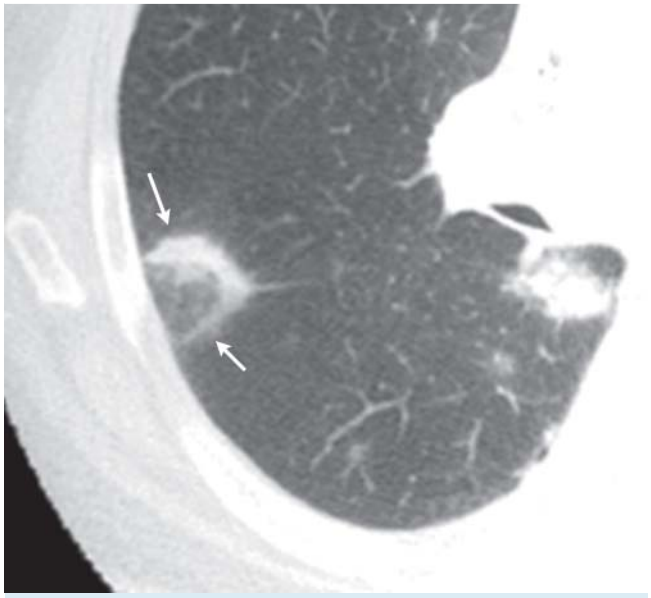

Abb. 60 CT mit umgekehrtem Halozeichen (Pfeile).

Heruntergeladen von: Paul Gerhardt Diakonie e. V., Berlin und Wittenberg. Urheberrechtlich geschützt.

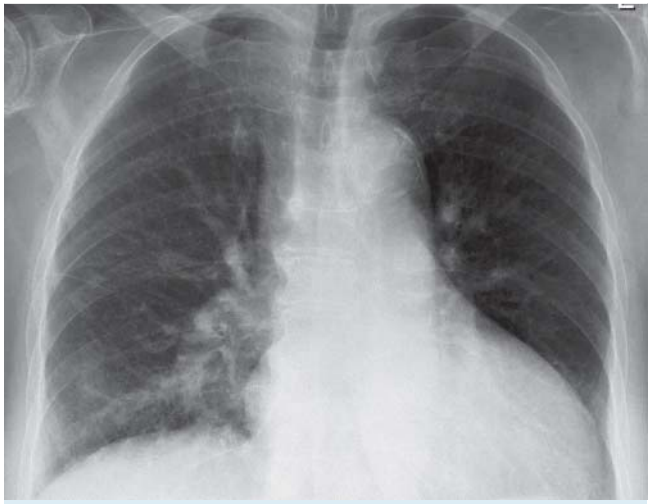

Abb. 61 Röntgenbild mit basoapikaler Umverteilung der Lungenperfusion.

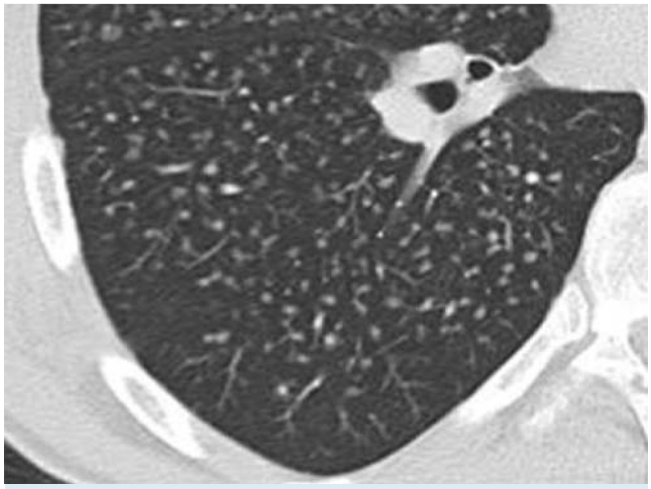

Abb. 62 CT mit Rundherden in zentrilobulärer Verteilung.

rungen können von beiden Strukturen oder vom peribronchovaskulären Bindegewebe (siehe S. 650) ausgehen.
Das resultierende CT-Bildmuster der zentrilobulären Verteilung sind Pathologien, die ausschließlich im Zentrum der Lobuli lokalisiert sind, in den allermeisten Fällen handelt es sich um Rundherde (**Abb. 62**).
Das Tree in bud-Muster (siehe S. 657) ist ein Subtyp der zentrilobulären Verteilung wobei hier eine vermehrte Sichtbarkeit der zentrilobulären Strukturen infolge der Verdickung des peribronchovaskulären Bindegewebes und der Füllung der Lumina der Bronchioli durch Sekret vorliegt.

Zentrilobuläres Emphysem

(centrilobular emphysema; CT) Frühe Emphysemform (siehe Emphysem, siehe S. 643), bei der vorwiegend die zentralen Anteile des Azinus in der Nähe der zentrilobulären Strukturen (siehe zentrilobulär, siehe S. 657) betroffen sind [18]. Pathologisch geht damit die Aufweitung der respiratorischen Bronchioli und angrenzenden Alveolarräume einher. Typisch ist eine apikale Lokalisationspräferenz. Das zentrilobuläre Emphysem ist die häufigste Emphysemform bei Zigarettenrauchern (**Abb. 63**). Das zentrilobuläre Emphysem geht bei Progredienz in das konfluierende Emphysem und bei weiterem Fortschreiten in das fortgeschrittene destruierende Emphysem über (siehe dort) [20].

Zufällige Verteilung

(random distribution; CT) CT-Muster der Verteilung multipler Rundherde, deren Lokalisation keinen erkennbaren Bezug zu den Strukturen des Lobulus aufweist (**Abb. 64**). Am häufigsten Zeichen für einen hämatogen in die Lunge gestreuten pathologischen Prozess, wie hämatogene Lungenmetastasen oder eine Miliartuberkulose.

Zyste

(cyst; Rö, CT) Runder umschriebener intrapulmonaler Raum mit epithelialer oder fibröser Wand variabler Dicke (**Abb. 65**). Radiologisch ist die Zystenwand meist unter 2 mm dünn, und die Zyste ist in der Regel luftgefüllt, seltener mit flüssigem oder solidem Material ausgefüllt. Oft verwendet für die Beschreibung zystisch erweiterter dünnwandiger terminaler Lufträume bei der Lymphangiomyomatose [85] oder Langerhanszell-Histiozytose [86]. Dickwandigere Zysten sind typisch für das Honigwabenmuster bei einer fortgeschrittenen Lungenfibrose [87]. Von der Zyste ist die Bulla (siehe S. 642) begrifflich abzugrenzen, die als Manifestationsform des Lungenemphysems vorkommt und üblicherweise von emphysematös veränderter Lunge umgeben ist.

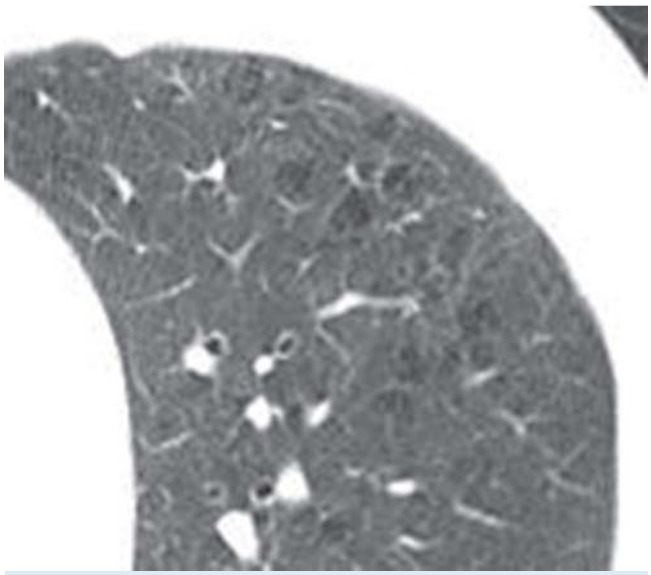

Abb. 63 CT mit zentrilobulärem Emphysem.

Revisionsbericht

▼

Hinzugefügte Begriffe

Gegenüber dem englischsprachigen Glossar der Fleischner Society von 2008 [4] wurden einige Begriffe hinzugefügt, die zum Teil im Originaltext zwar verwendet, nicht jedoch definiert werden:

- Bronchus
  wurde in Analogie zum in [4] definierten Terminus Bronchiole hinzugefügt.
- Mukoidimpaktion (mucoid impaction)
  wurde zwar mehrfach im Text in [4] verwendet, jedoch als Begriff nicht definiert.

Heruntergeladen von: Paul Gerhardt Diakonie e. V., Berlin und Wittenberg. Urheberrechtlich geschützt.

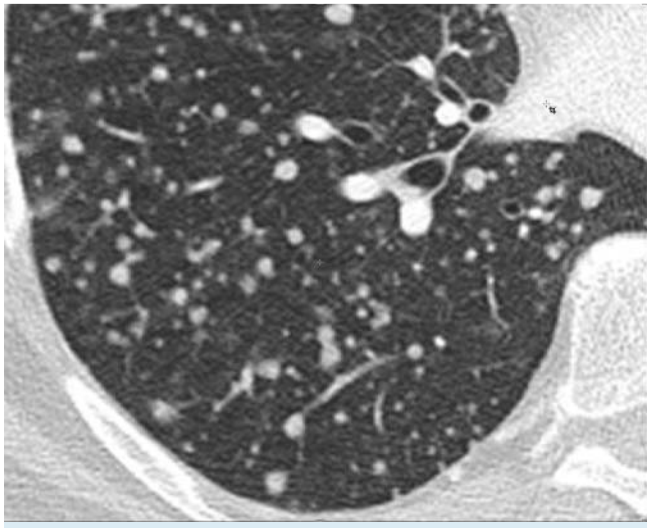

Abb. 64 CT mit Rundherden in zufälliger Verteilung.

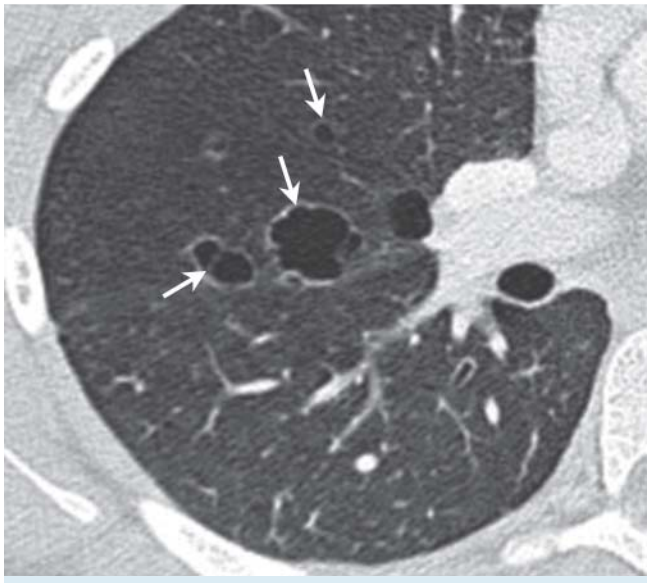

Abb. 65 CT mit dünnwandigen Zysten (Pfeile).

- zentrilobuläre Verteilung (centrilobular distribution)
  wurde in [4] nur im Abschnitt nodular pattern beschrieben, nicht jedoch als eigener Begriff eingeführt, im Gegensatz zu perilymphatic pattern (eigener Begriff, im Abschnitt nodular pattern allerdings mutmaßlich irrtümlich nur als lymphatic pattern bezeichnet).
- zufällige Verteilung (random distribution)
  wurde in [4] nur im Abschnitt nodular pattern beschrieben, nicht jedoch als eigener Begriff eingeführt, im Gegensatz zu perilymphatic pattern.

Außerdem wurden einige Begriffe hinzugefügt, die erst nach Erscheinen des Glossars von der Fleischner Society in anderen Statements definiert wurden:

- subsolider Herd (subsolid nodule)
  in einem aktuelleren Statement der Fleischner Society definierter Begriff [73].
- teilsolider Herd (part-solid nodule)
  in einem aktuelleren Statement der Fleischner Society definierter Begriff [73].
- konfluierendes Emphysem
  in einem aktuelleren Statement der Fleischner Society definierter Begriff [20]
- fortgeschrittenes destruierendes Emphysem
  in einem aktuelleren Statement der Fleischner Society definierter Begriff [20]

Nicht übernommene Begriffe

Einige Begriffe wurden weggelassen mit der Überlegung, dass im Glossar nicht Krankheitsbilder, sondern Befundmuster beschrieben werden sollen:

- Acute interstitial pneumonia, or AIP
- Cryptogenic organizing pneumonia, or COP
- Desquamative interstitial pneumonia, or DIP
- Idiopathic pulmonary fibrosis
- Lymphoid interstitial pneumonia, or LIP
- Nonspecific interstitial pneumonia, or NSIP
- Organizing pneumonia
- Pneumonia
- Respiratory bronchiolitis-interstitial lung disease
- Small-airways disease
- Usual interstitial pneumonia, or UIP

Einige Begriffe weisen inhaltliche Doppelungen auf, deshalb wurden sie auf einen Begriff reduziert:

- Lobular core structures
  Inhaltlich schwer gegen zentrilobuläre Strukturen abzugrenzen, deshalb die Beschränkung auf den Begriff zentrilobulär.
- Parenchymal opacification
  Schwierige Abgrenzbarkeit zum Begriff opacity, deshalb wird für die Begriffe Verdichtung bzw. Verschattung als ursprünglicher Begriff lediglich opacity angegeben.

Sonstiges:

- Bleb
  Der Begriff hat keine deutsche Entsprechung, und in [4] wird die Verwendung des Begriffs nicht mehr empfohlen.
- Hilum
  Anatomische Struktur. Es erscheint nicht unbedingt konsequent, lediglich einzelne sehr gebräuchliche Bezeichnungen für anatomische Strukturen zu definieren.
- Mediastinal compartments
  Beschreibt eigentlich keinen Begriff, sondern enthält eine Übersicht über die anatomische Gliederung des Mediastinums.
- Zentrilobulär
  Wurde zusammengeführt mit dem Begriff der zentrilobulären Verteilung, da auch die Begriffe perilymphatisch und zufällig nur über die jeweilige Verteilung definiert werden (perilymphatische Verteilung, zufällige Verteilung) und keine eigenständigen Begriffe darstellen.

Literatur

1 *Tuddenham WJ*. Glossary of terms for thoracic radiology: recommendations of the Nomenclature Committee of the Fleischner Society. Am J Roentgenol 1984; 143: 509 – 517
2 *Kauczor HU, Heussel CP, Mildenberger P et al.* Was heißt wie? Ansatz und Glossar zu Befundung und Verständnis in der HRCT der Lunge. Fortschr Röntgenstr 1996; 165: 428 – 437
3 *Austin JH, Müller NL, Friedman PJ et al.* Glossary of terms for CT of the lungs: recommendations of the Nomenclature Committee of the Fleischner Society. Radiology 1996; 200: 327 – 331

Heruntergeladen von: Paul Gerhardt Diakonie e. V., Berlin und Wittenberg. Urheberrechtlich geschützt.

4 *Hansell DM, Bankier AA, MacMahon H et al.* Fleischner Society: glossary of terms for thoracic imaging. Radiology 2008; 246: 697 – 722
5 *Arakawa H, Kurihara Y, Sasaka K et al.* Air trapping on CT of patients with pulmonary embolism. Am J Roentgenol 2002; 178: 1201 – 1207
6 *Ren H, Hruban RH, Kuhlman JE et al.* Computed tomography of inflation-fixed lungs: the beaded septum sign of pulmonary metastases. J Comput Assist Tomogr 1989; 13: 411 – 416
7 *Rehbock B, Hieckel H.* Bildgebende Diagnostik der pulmonalen Lymphangiosis carcinomatosa. Radiologe 2004; 44: 465 – 471
8 *Kang EY, Miller RR, Müller NL.* Bronchiectasis: comparison of preoperative thin-section CT and pathologic findings in resected specimens. Radiology 1995; 195: 649 – 654
9 *Naidich DP, McCauley DI, Khouri NF et al.* Computed tomography of bronchiectasis. J Comput Assist Tomogr 1982; 6: 437 – 444
10 *Grenier P, Maurice F, Musset D et al.* Bronchiectasis: assessment by thin-section CT. Radiology 1986; 161: 95 – 99
11 *Kim JS, Müller NL, Park CS et al.* Cylindrical bronchiectasis: diagnostic findings on thin-section CT. Am J Roentgenol 1997; 168: 751 – 754
12 *Hansell DM.* Small airways diseases: detection and insights with computed tomography. Eur Respir J 2001; 17: 1294 – 1313
13 *Myers JL, Colby TV.* Pathologic manifestations of bronchiolitis, constrictive bronchiolitis, cryptogenic organizing pneumonia, and diffuse panbronchiolitis. Clin Chest Med 1993; 14: 611 – 622
14 *Seo JB, Song K, Lee JS et al.* Broncholithiasis: review of the causes with radiologic-pathologic correlation. Radiographics 2002; 22: S199 – S213
15 *Murch CR, Carr DH.* Computed tomography appearances of pulmonary alveolar proteinosis. Clin Radiol 1989; 40: 240 – 243
16 *Franquet T, Giménez A, Bordes R et al.* The crazy-paving pattern in exogenous lipoid pneumonia: CT-pathologic correlation. Am J Roentgenol 1998; 170: 315 – 317
17 *Rossi SE, Erasmus JJ, Volpacchio M et al.* "Crazy-Paving" Pattern at Thin-Section CT of the Lungs: Radiologic-Pathologic Overview. Radiographics 2003; 23: 1509 – 1519
18 The definition of emphysema. Report of a National Heart, Lung, and Blood Institute, Division of Lung Diseases workshop. Am Rev Respir Dis 1985; 132: 182 – 185
19 *Thurlbeck WM, Müller NL.* Emphysema: definition, imaging, and quantification. Am J Roentgenol 1994; 163: 1017 – 1025
20 *Lynch DA, Austin JHM, Hogg JC et al.* CT Definable Subtypes of Chronic Obstructive Pulmonary Disease (COPD): a Statement of the Fleischner Society. Radiology 2015, accepted
21 *Kuhlman JE, Fishman EK, Siegelman SS.* Invasive pulmonary aspergillosis in acute leukemia: characteristic findings on CT, the CT halo sign, and the role of CT in early diagnosis. Radiology 1985; 157: 611 – 614
22 *Primack SL, Hartman TE, Lee KS et al.* Pulmonary nodules and the CT halo sign. Radiology 1994; 190: 513 – 515
23 *Dalen JE, Haffajee CI, Alpert JS et al.* Pulmonary embolism, pulmonary hemorrhage and pulmonary infarction. N Engl J Med 1977; 296: 1431 – 1435
24 *Ren H, Kuhlman JE, Hruban RH et al.* CT of inflation-fixed lungs: wedge-shaped density and vascular sign in the diagnosis of infarction. J Comput Assist Tomogr 1990; 14: 82 – 86
25 *Patterson HS, Sponaugle DN.* Is infiltrate a useful term in the interpretation of chest radiographs? Physician survey results. Radiology 2005; 235: 5 – 8
26 *Kang EY, Grenier P, Laurent F et al.* Interlobular septal thickening: patterns at high-resolution computed tomography. J Thorac Imaging 1996; 11: 260 – 264
27 *Kemper AC, Steinberg KP, Stern EJ.* Pulmonary interstitial emphysema: CT findings. Am J Roentgenol 1999; 172: 1642
28 *Donnelly LF, Lucaya J, Ozelame V et al.* CT findings and temporal course of persistent pulmonary interstitial emphysema in neonates: a multi-institutional study. Am J Roentgenol 2003; 180: 1129 – 1133
29 *Weibel ER.* Fleischner Lecture. Looking into the lung: what can it tell us? Am J Roentgenol 1979; 133: 1021 – 1031
30 *Kattan KR, Eyler WR, Felson B.* The juxtaphrenic peak in upper lobe collapse. Radiology 1980; 134: 763 – 765
31 *Cameron DC.* The juxtaphrenic peak (Katten's sign) is produced by rotation of an inferior accessory fissure. Australas Radiol 1993; 37: 332 – 335
32 *Davis SD, Yankelevitz DF, Wand A et al.* Juxtaphrenic peak in upper and middle lobe volume loss: assessment with CT. Radiology 1996; 198: 143 – 149
33 *Webb WR, Müller NL, Naidich DP.* High-resolution CT of the lung, 4th ed. Wolters Kluwer/Lippincott Williams & Wilkins, Philadelphia2009
34 *Leung AN, Miller RR, Müller NL.* Parenchymal opacification in chronic infiltrative lung diseases: CT-pathologic correlation. Radiology 1993; 188: 209 – 214
35 *Arai K, Takashima T, Matsui O et al.* Transient subpleural curvilinear shadow caused by pulmonary congestion. J Comput Assist Tomogr 1990; 14: 87 – 88
36 *Heitzman ER, Markarian B, Berger I et al.* The secondary pulmonary lobule: a practical concept for interpretation of chest radiographs. I. Roentgen anatomy of the normal secondary pulmonary lobule. Radiology 1969; 93: 507 – 512
37 *Webb WR.* Thin-section CT of the secondary pulmonary lobule: anatomy and the image – the 2004 Fleischner lecture. Radiology 2006; 239: 322 – 338
38 *Buckingham SJ, Hansell DM.* Aspergillus in the lung: diverse and coincident forms. Eur Radiol 2003; 13: 1786 – 1800
39 *Abramson S.* The air crescent sign. Radiology 2001; 218: 230 – 232
40 *Glazer GM, Gross BH, Quint LE et al.* Normal mediastinal lymph nodes: number and size according to American Thoracic Society mapping. Am J Roentgenol 1985; 144: 261 – 265
41 *Remy-Jardin M, Remy J, Giraud F et al.* Computed tomography assessment of ground-glass opacity: semiology and significance. J Thorac Imaging 1993; 8: 249 – 264
42 *Remy-Jardin M, Giraud F, Remy J et al.* Importance of ground-glass attenuation in chronic diffuse infiltrative lung disease: pathologic-CT correlation. Radiology 1993; 189: 693 – 698
43 *Remy-Jardin M, Beuscart R, Sault MC et al.* Subpleural micronodules in diffuse infiltrative lung diseases: evaluation with thin-section CT scans. Radiology 1990; 177: 133 – 139
44 *Remy-Jardin M, Remy J, Wallaert B et al.* Subacute and chronic bird breeder hypersensitivity pneumonitis: sequential evaluation with CT and correlation with lung function tests and bronchoalveolar lavage. Radiology 1993; 189: 111 – 118
45 *Brauner MW, Lenoir S, Grenier P et al.* Pulmonary sarcoidosis: CT assessment of lesion reversibility. Radiology 1992; 182: 349 – 354
46 *Worthy SA, Müller NL, Hartman TE et al.* Mosaic attenuation pattern on thin-section CT scans of the lung: differentiation among infiltrative lung, airway, and vascular diseases as a cause. Radiology 1997; 205: 465 – 470
47 *Arakawa H, Webb WR, McCowin M et al.* Inhomogeneous lung attenuation at thin-section CT: diagnostic value of expiratory scans. Radiology 1998; 206: 89 – 94
48 *Hansell DM, Wells AU, Rubens MB et al.* Bronchiectasis: functional significance of areas of decreased attenuation at expiratory CT. Radiology 1994; 193: 369 – 374
49 *Martin KW, Sagel SS, Siegel BA.* Mosaic oligemia simulating pulmonary infiltrates on CT. Am J Roentgenol 1986; 147: 670 – 673
50 *Roberts CM, Citron KM, Strickland B.* Intrathoracic aspergilloma: role of CT in diagnosis and treatment. Radiology 1987; 165: 123 – 128
51 *Litmanovich D, Boiselle PM, Bankier AA.* CT of pulmonary emphysema – current status, challenges, and future directions. Eur Radiol 2009; 19: 537 – 551
52 *Savoca CJ, Austin JH, Goldberg HI.* The right paratracheal stripe. Radiology 1977; 122: 295 – 301
53 *Akira M, Yamamoto S, Yokoyama K et al.* Asbestosis: high-resolution CT-pathologic correlation. Radiology 1990; 176: 389 – 394
54 *Akira M, Yamamoto S, Inoue Y et al.* High-resolution CT of asbestosis and idiopathic pulmonary fibrosis. Am J Roentgenol 2003; 181: 163 – 169
55 *Johkoh T, Müller NL, Ichikado K et al.* Perilobular pulmonary opacities: high-resolution CT findings and pathologic correlation. J Thorac Imaging 1999; 14: 172 – 177
56 *Ujita M, Renzoni EA, Veeraraghavan S et al.* Organizing pneumonia: perilobular pattern at thin-section CT. Radiology 2004; 232: 757 – 761
57 *Im JG, Webb WR, Han MC et al.* Apical opacity associated with pulmonary tuberculosis: high-resolution CT findings. Radiology 1991; 178: 727 – 731
58 *Yousem SA.* Pulmonary apical cap: a distinctive but poorly recognized lesion in pulmonary surgical pathology. Am J Surg Pathol 2001; 25: 679 – 683
59 *Dail DH.* Pulmonary apical cap. Am J Surg Pathol 2001; 25: 1344
60 *Roberts GH.* The pathology of parietal pleural plaques. J Clin Pathol 1971; 24: 348 – 353

Heruntergeladen von: Paul Gerhardt Diakonie e. V., Berlin und Wittenberg. Urheberrechtlich geschützt.

61 *Kraus T*, *Borsch-Galetke E*, *Elliehausen H et al.* Beispiele asbestfaserstaubbedingter Veränderungen im HRCT – Anhaltspunkte für die Kausalzuordnung bei Vorsorgeuntersuchungen und bei der gutachterlichen Beurteilung. Pneumologie 2010; 64: 37 – 44
62 *Quigley MJ*, *Fraser RS*. Pulmonary pneumatocele: pathology and pathogenesis. Am J Roentgenol 1988; 150: 1275 – 1277
63 *Wagner JC*, *Wusteman FS*, *Edwards JH et al.* The composition of massive lesions in coal miners. Thorax 1975; 30: 382 – 388
64 *Chong S*, *Lee KS*, *Chung MJ et al.* Pneumoconiosis: comparison of imaging and pathologic findings. Radiographics 2006; 26: 59 – 77
65 *Ward S*, *Heyneman LE*, *Reittner P et al.* Talcosis associated with IV abuse of oral medications: CT findings. Am J Roentgenol 2000; 174: 789 – 793
66 *Weisbrod GL*, *Chamberlain D*, *Herman SJ*. Cystic change (pseudocavitation) associated with bronchioloalveolar carcinoma: a report of four patients. J Thorac Imaging 1995; 10: 106 – 111
67 *Erasmus JJ*, *Connolly JE*, *McAdams HP et al.* Solitary pulmonary nodules: Part I. Morphologic evaluation for differentiation of benign and malignant lesions. Radiographics 2000; 20: 43 – 58
68 *Ouellette H*. The signet ring sign. Radiology 1999; 212: 67 – 68
69 *McGuinness G*, *Naidich DP*, *Leitman BS et al.* Bronchiectasis: CT evaluation. Am J Roentgenol 1993; 160: 253 – 259
70 *Remy-Jardin M*, *Remy J*, *Louvegny S et al.* Airway changes in chronic pulmonary embolism: CT findings in 33 patients. Radiology 1997; 203: 355 – 360
71 *Felson B*, *Felson H*. Localization of intrathoracic lesions by means of the postero-anterior roentgenogram; the silhouette sign. Radiology 1950; 55: 363 – 374
72 *Marshall GB*, *Farnquist BA*, *MacGregor JH et al.* Signs in thoracic imaging. J Thorac Imaging 2006; 21: 76 – 90
73 *Naidich DP*, *Bankier AA*, *MacMahon H et al.* Recommendations for the Management of Subsolid Pulmonary Nodules Detected at CT: A Statement from the Fleischner Society. Radiology 2012; 266: 304 – 317
74 *Hogg JC*, *Macklem PT*, *Thurlbeck WM*. Site and nature of airway obstruction in chronic obstructive lung disease. N Engl J Med 1968; 278: 1355 – 1360
75 *Aquino SL*, *Gamsu G*, *Webb WR et al.* Tree-in-bud pattern: frequency and significance on thin section CT. J Comput Assist Tomogr 1996; 20: 594 – 599
76 *Eisenhuber E*. The tree-in-bud sign. Radiology 2002; 222: 771 – 772
77 *Franquet T*, *Giménez A*, *Prats R et al.* Thrombotic microangiopathy of pulmonary tumors: a vascular cause of tree-in-bud pattern on CT. Am J Roentgenol 2002; 179: 897 – 899
78 *Zompatori M*, *Poletti V*, *Battista G et al.* Bronchiolitis obliterans with organizing pneumonia (BOOP), presenting as a ring-shaped opacity at HRCT (the atoll sign). A case report. Radiol Med 1999; 97: 308 – 310
79 *Kim SJ*, *Lee KS*, *Ryu YH et al.* Reversed halo sign on high-resolution CT of cryptogenic organizing pneumonia: diagnostic implications. Am J Roentgenol 2003; 180: 1251 – 1254
80 *Maturu VN*, *Agarwal R*. Reversed Halo Sign: A Systematic Review. Respir Care 2014; 59: 1440 – 1449
81 *Gasparetto EL*, *Escuissato DL*, *Davaus T et al.* Reversed halo sign in pulmonary paracoccidioidomycosis. Am J Roentgenol 2005; 184: 1932 – 1934
82 *Walsh SLF*, *Roberton BJ*. Images in thorax. The atoll sign. Thorax 2010; 65: 1029 – 1030
83 *Marchiori E*, *Irion KL*, *Zanetti G et al.* Atoll sign or reversed halo sign? Which term should be used? Thorax 2011; 66: 1009 – 1010
84 *Murata K*, *Itoh H*, *Todo G et al.* Centrilobular lesions of the lung: demonstration by high-resolution CT and pathologic correlation. Radiology 1986; 161: 641 – 645
85 *Aberle DR*, *Hansell DM*, *Brown K et al.* Lymphangiomyomatosis: CT, chest radiographic, and functional correlations. Radiology 1990; 176: 381 – 387
86 *Moore AD*, *Godwin JD*, *Müller NL et al.* Pulmonary histiocytosis X: comparison of radiographic and CT findings. Radiology 1989; 172: 249 – 254
87 *Primack SL*, *Hartman TE*, *Hansell DM et al.* End-stage lung disease: CT findings in 61 patients. Radiology 1993; 189: 681 – 686

Heruntergeladen von: Paul Gerhardt Diakonie e. V., Berlin und Wittenberg. Urheberrechtlich geschützt.