BK 2108 - 2110

2108 – Bandscheibenbedingte Erkrankungen der LWS durch langjähriges Heben oder Tragen .....

2109 - Bandscheibenbedingte Erkrankungen der HWS durch langjähriges Tragen ...auf der Schulter.....

2110 - Bandscheibenbedingte Erkrankungen der LWS durch langjährige, vorwiegend vertikale Einwirkung von Ganzkörperschwingungen im Sitzen, ...

K.G. Hering
Knappschaftskrankenhaus
Dortmund

Nativröntgendiagnostik:
Allgemeine Hinweise

Die bildtechnische Darstellung der Strukturveränderung ist stets ein wesentlicher Fixpunkt differenzialdiagnostischer Überlegungen. Es gibt aber keinen bildtechnischen Befund, der einen sicheren Rückschluss auf Beschwerden und/oder Funktionseinbußen zulassen würde. Eine einheitliche Sprachregelung und eine gleichbleibende Darstellung und Beschreibung der Befunde sind unabdingbar. Die Befundbeschreibung muss immer nach dem gleichen Schema erfolgen. Missverständliche Interpretationen der Befundbeschreibung müssen vermieden werden.

Mnemonic zur Skelettbeurteilung:
HKKW – Befund-Diktat geordnet, Reihenfolge einhalten!

H altung	physiologisch, pathologisch, Maß- und Winkelangaben
K nochen	Form, Dichte, trabekuläre und kortikale Strukturen, osteolytische oder osteoblastische Veränderungen, Osteo- und Spondylophyten
K norpel	Weite des Gelenkspaltes, Höhe der Intervertebralräume, Symmetrie, Kalzifikationen
W eichteile	Anordnung, Verlagerungen, Kalzifikationen, Enthesopathien,

Hinweis:
Die PDF-Präsentation setzt sich zusammen aus einer Auswahl von Referenzbildern, Vortragsfolien und Texten, die z.T. auch Bestandteil von eigenen Publikationen sind, daher ist das Copyright zu berücksichtigen.
K.G.Hering, Dortmund 8.7.2010

Graduierung degenerativer Wirbelsäulenveränderungen:	
Sklerose (Osteose)	I° - optisch wahrnehmbare vermehrte Sklerose II° - HWS - > 1 mm Sklerose der WK-Abschlussplatten - BWS/LWS - > 2 mm Sklerose der WK-Abschlussplatten
Chondrose	I° - Höhenminderung mittig ≥1/5 bis 1/3; HWS bis 1/2 II° - Höhenminderung mittig >1/3 bis 1/2; HWS > 1/2 III° - Höhenminderung mittig >1/2 IV° - Ankylosierende (versteifende)Chondrose
Spondylose	I° - HWS/obere BWS bis 1 mm, untere BWS/LWS bis 2 mm II° - HWS/obere BWS bis 2-3 mm, untere BWS/LWS bis 3-5 mm III° - HWS/obere BWS über 3 mm, untere BWS/LWS über 5 mm IV°- Tendenzielle und vollständige Brückenbildung
Retrospondylose	I° - bis 2 mm II°- > 2 mm
Spondylarthrose	I° - vermehrte Sklerose der Wirbelgelenke erkennbar II° - plus Verplumpungen od. Randanbauten der Wirbelgelenke

Bandscheibenveränderungen:	
Computertomographie:	**Kernspintomographie:**
Verlagerung von Bandscheibengewebe - Grad I: Konzentrische Vorwölbung (Protrusion) Konkavität dorsal aufgehoben, Vorwölbung über Verbindungslinie WK-Hinterkante bis 3mm* - Grad II: Verlagerung des Nukleus (Vorfall) Vorwölbung ≥ 5 mm* - Grad III: Vorfall mit Sequestration Strukturänderung: Vakuumphänomen, Destruktion * Grenzbefunde: Individuelle Einteilung erforderlich, siehe Text!	1. Signaländerung der Deck- und Bodenplatten (nach Modic) 2. Höhen- und Signaländerung der Bandscheibe („black disc“) 3. Verlagerung von Bandscheibengewebe - Grad I: Konkavität dorsal aufgehoben (Protrusion), Vorwölbung über Verbindungslinie WK-Hinterkante bis 3mm* - Grad II: Verlagerung ≥ 5 mm*(Vorfall) - Grad III: Vorfall mit Sequestration * Grenzbefunde: Individuelle Einteilung erforderlich, siehe Text!

Die Nomenklatur und genaue Bezeichnung der Bandscheibenverlagerungen ist nicht einheitlich. In der Grenzzone > 3 mm bis < 5 mm ist für die Zuordnung Bandscheibenvorwölbung (Protrusion) versus Bandscheibenvorfall (Prolaps) kann bei engen räumlichen Verhältnissen (z. B. enger Wirbelkanal) bereits eine geringe Bandscheibenvorwölbung erhebliche klinische Beschwerden verursachen.

Allgemeine Hinweise

Definitionsgemäß nimmt ein „lokalisierter“ Prozess weniger als 50 % bzw. 180° des Bandscheibenumfanges, ein „generalisierter“ mehr als 50 % ein. Der *lokalisierte* Prozess wird als „*Herniation*“ beschrieben, der *generalisierte* als „*Bulging*“. Beim Bulging wird in der Regel eine Auswalzung von mehr als 3 mm des Bandscheibenrandes über den Wirbelkörperrand nicht gesehen. Die Auswalzung kann den gesamten Umfang (Symmetrische Auswalzung) oder einen Anteil (Asymmetrische Auswalzung) betreffen. In jedem Fall wird aber eine Ausdehnung von mehr als 50 % bzw. 180° gefordert.
Die Herniation beschreibt die Verlagerung von Bandscheibengewebe aus dem Zwischenwirbelraum und wird unterteilt in:

1. Protrusion: Fokale (<25 % des Umfanges) oder breitbasige (25-50 % des Umfanges) Verlagerung von Bandscheibengewebe aus dem Zwischenwirbelraum, aber mit Kontakt zur Herkunftsbandscheibe, wobei die Basis der Vorwölbung in allen Ebenen breiter ist als die Spitze.
2. Extrusion: Verlagerung von Bandscheibengewebe aus dem Zwischenwirbelraum, aber noch mit Kontakt zur Herkunftsbandscheibe, wobei die Basis der Verlagerung in mindestens 1 Ebene schmaler sein muss als die Spitze.
3. Sequestration: Sonderform der Extrusion, wenn kein Kontakt mehr zur Herkunftsbandscheibe besteht.
4. Intravertebrale Herniation (Schmorl´sches Knötchen).
5. Chronische Herniation bei deutlichen spondylophytären Begleitreaktionen als Ausdruck der längeren Anamnese

Nativröntgendiagnostik:
Allgemeine Hinweise

Zuordnungen zu den anatomischen Strukturen nach Ort und Etage für rechts und links:

- Im Querschnitt - Wirbelkanal, Zone unter den Gelenkfortsätzen (Lateralrezessus) und das Nervendurchtrittsfenster (Neuroforamen); Lokalisation bezogen auf die Mittellinie: medial/zentral, mediolateral/subartikulär und foraminal bzw. extraforaminal.

- Etageneinteilung - Bandscheibenebene und die Ebenen oberhalb und unterhalb der Bandscheibenebene , die Höhe der Bogenwurzel (Pedikelebene), sowie oberhalb (suprapedikulär) und unterhalb (infrapedikulär) der Bogenwurzeln. Bandscheibenverlagerungen werden im Bezug auf die Herkunftsbandscheibe oberhalb als Cranial- und unterhalb als Caudal-Dislokation beschrieben.

Folgende Beschreibungen sollten nachvollziehbar sein:

1. MODIC Stadien
2. Höhenminderung
3. Signalverlust
4. Größe des Wirbelkanals in Relation zur Bandscheibenverlagerung
5. Lokalisation in den oben beschrieben Ebenen und Etagen.

Läsion des Zwischenwirbelraumes und des Gelenkspaltes

A: Degenerativ:

1. Bandscheibenvorfall, Protrusio
2. Spondylose
3. Osteoarthrose der Facettengelenke
4. Spinalstenose, angeboren - erworben

B. Trauma:

1. Ligamentäre Verletzungen
2. Postoperative Narben
3. Iatrogene Narben

C. Infektion:

1. hämatogen
2. lymphogen (?) GU? Angio?
3. Infektion im Rahmen anderer Erkrankungen

D. Konkurrierende Ursachen:

1. z.B. M. Scheuermann
2. Anlagestörungen (s. folgende Tabelle)

Congenitale Dysplasie:

A: Skoliose:

1. Idiopathische S., vorwiegend thorakal,weibliche Heranwachsende
2. kombiniert mit Spinaltumor, "tethered cord", Diastematomyelie, u.a.

B. Vetrebrale Anomalien:

1. Blockwirbel, komplett - inkomplett, Keilwirbel, Facetten, Spaltbildungen
2. Klippel-Feil Syndrom (Synostosen der HWK) u.a.

C. Dysraphie:

1. Spina bifida occulta et aperta; 2. Myelolipomeningocele;
3. Chiari-Malformation I und II; 4. "Tethered cord";
5. Diastematomyelie; 6. Sacrale Agenesie

D. Syringomyelie

E. Tumoren: Lipom, Dermoid, Teratom

F. Neurofibromatose

G. Spinalstenose

Nativröntgendiagnostik:
Was verrät sie über Störungen im Bewegungssegment?

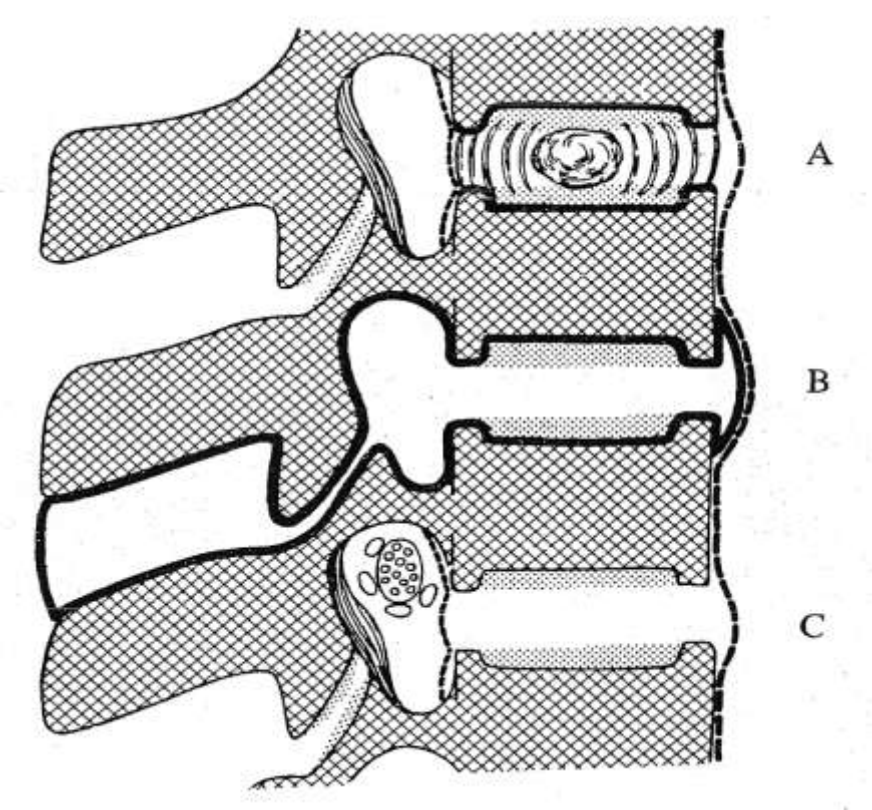

A = Halbgelenk mit Zwischenwirbelscheibe

B = Bereich des Bewegungssegments

C = Inhalt des Zwischenwirbelkanals

Bewegungssegment nach Junghanns

Nativröntgendiagnostik:
Was verrät sie über Störungen im Bewegungssegment?

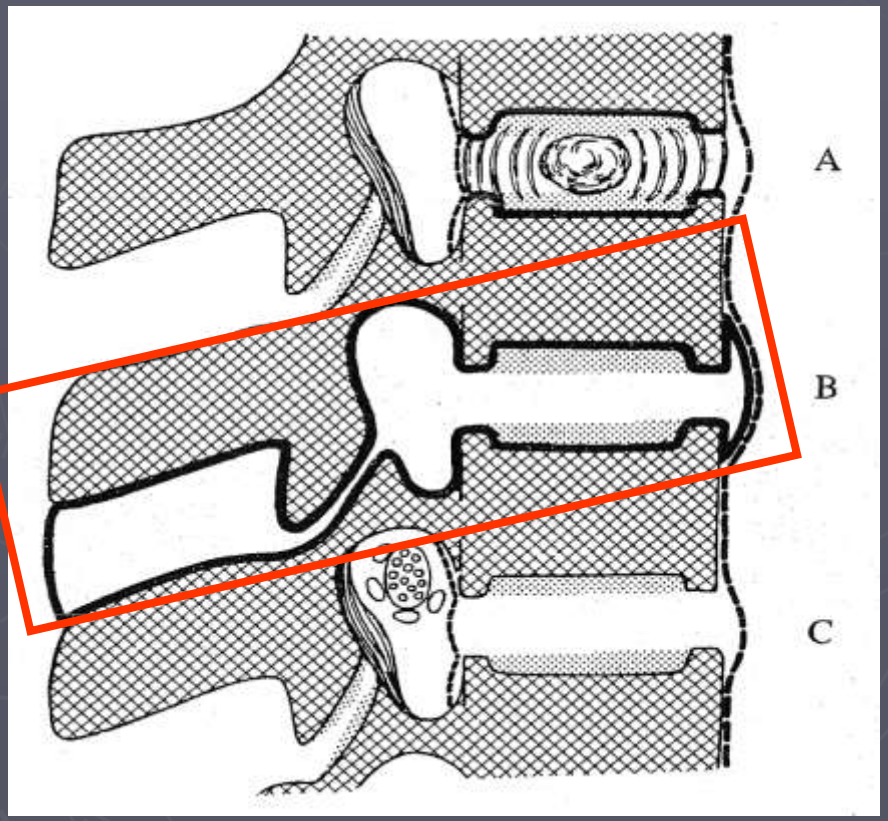

A = Halbgelenk mit Zwischenwirbelscheibe

B = Bereich des Bewegungssegments
(Bandscheibe, Spinalkanal, Foramina, Facettengelenke, Interspinalraum, Bandapparat)

C = Inhalt des Zwischenwirbelkanals

Bewegungssegment nach Junghanns

Referenzfilme - WS

Definitionen:

Sklerose - (Osteose)
I° - optisch wahrnehmbare vermehrte Sklerose
II° - HWS - > 1 mm Sklerose der WK-Abschlußplatten
- BWS/LWS - > 2 mm Sklerose der WK-Abschl.

Chondrose -
I° - Höhenminderung mittig bis 1/3
II° - Höhenminderung mittig >1/3 bis 1/2
III° - Höhenminderung mittig >1/2
IV° - Ankylosierende Chondrose

Spondylose -
I° - HWS/obere BWS bis 1 mm; untere BWS/LWS bis 2 mm
II° - HWS/obere BWS bis 2-3 mm; untere BWS/LWS 3-5 mm
III° - HWS/obere BWS über 3 mm; untere BWS/LWS >5 mm
IV° - Tendenzielle und vollständige Brückenbildung

Retrospondylose
I° - bis 2 mm
II°- > 2 mm

Spondylarthrose
I° - vermehrte Sklerose der Wirbelgelenke erkennbar
II° - + Verplumpungen od. Randanbauten der Wirbelgelenke

BK 2108: LWS - Heben und Tragen

Anpassungsphänomene nach Belastung - radiologisch wahrscheinlich fassbar:

- Zunahme der Kalksalzdichte
- Verdichtung der Knochen-Knorpel-Grenzlamelle („Sklerosierung“)
- Verdichtung der Deck- und Tragplatten der WK („analog Osteochondrose“)
- Kantenbetonung der Deck- und Tragplatten zur Vergrößerung der Druckübertragung („analog Spondylose“)

nach: Schröter F. Orthopäde (2001) 30:100-116

Radiologie der Wirbelsäule

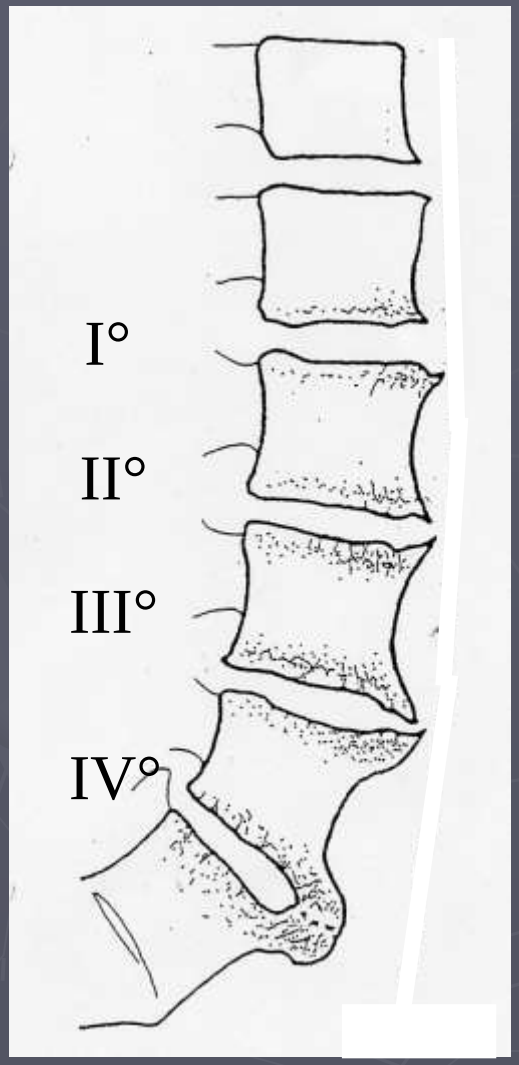

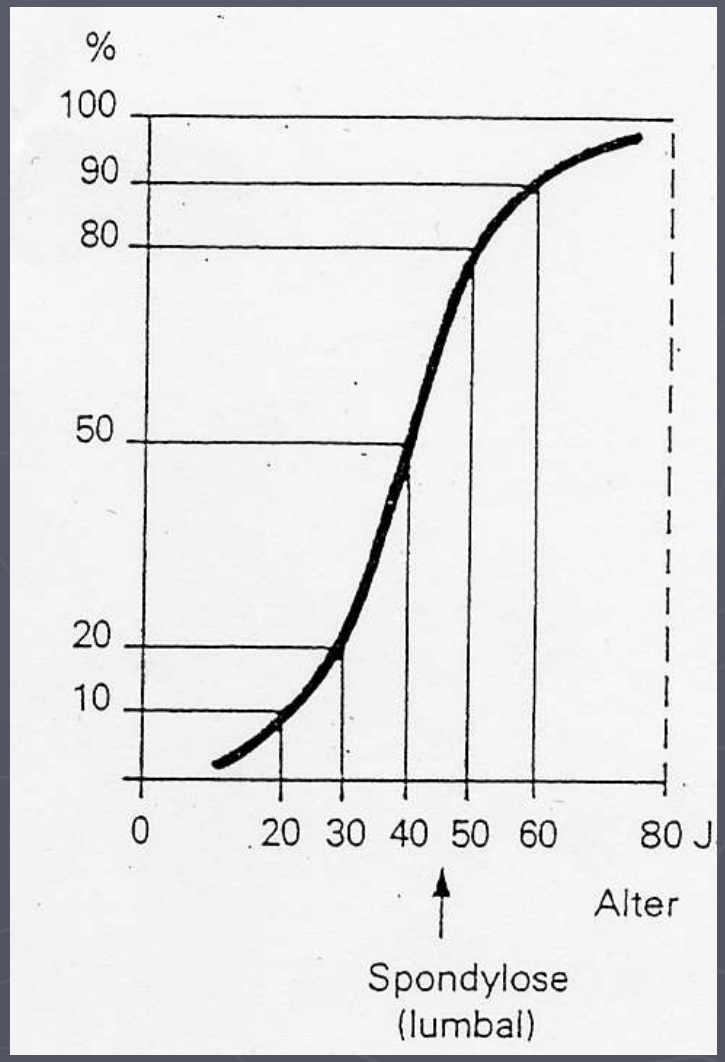

Spondylose-Häufigkeit:
% Bevölkerung versus Alter

CIP-Kurztitelaufnahme der Deutschen Bibliothek
Debrunner, Alfred M.:
Orthopädie: d. Störungen des Bewegungsapparates in Klinik u. Praxis / Alfred M. Debrunner. Mit e. Geleitw. von M. E. Müller. – Bern; Stuttgart; Wien: Huber, 1983.
ISBN 3-456-80927-1

Radiologie der Wirbelsäule

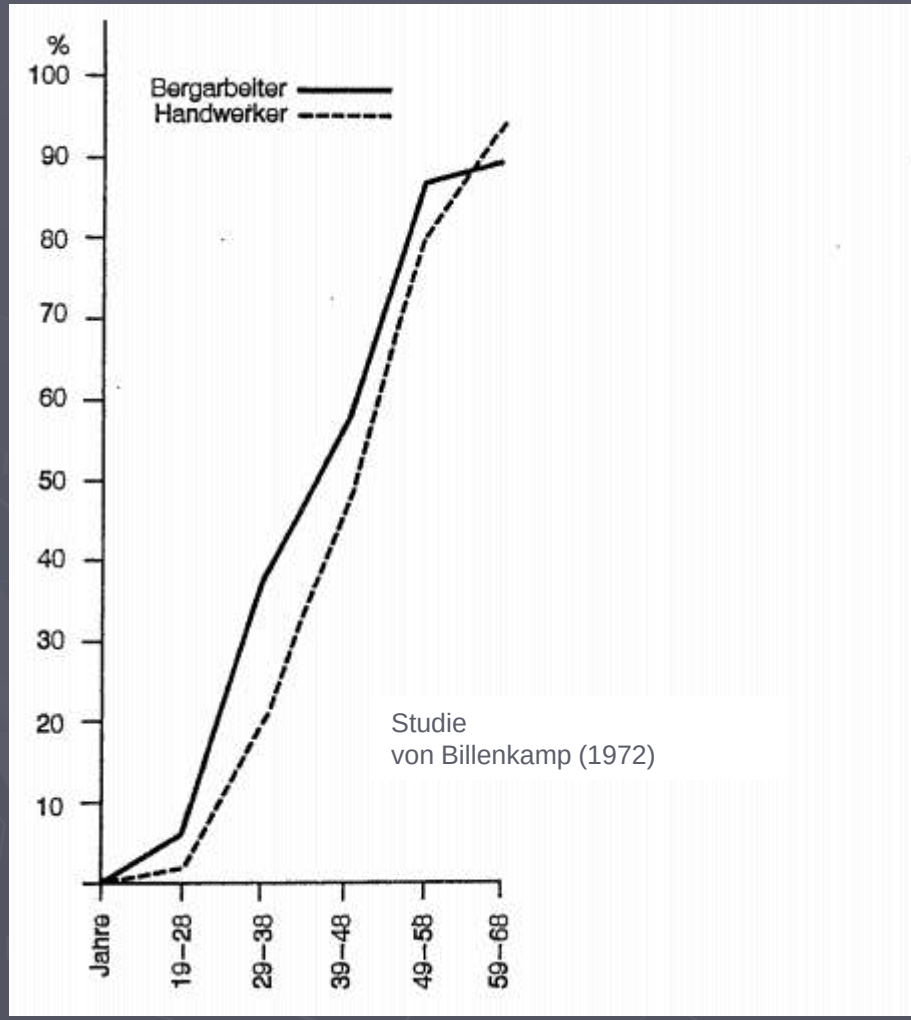

Studie
von Billenkamp (1972)

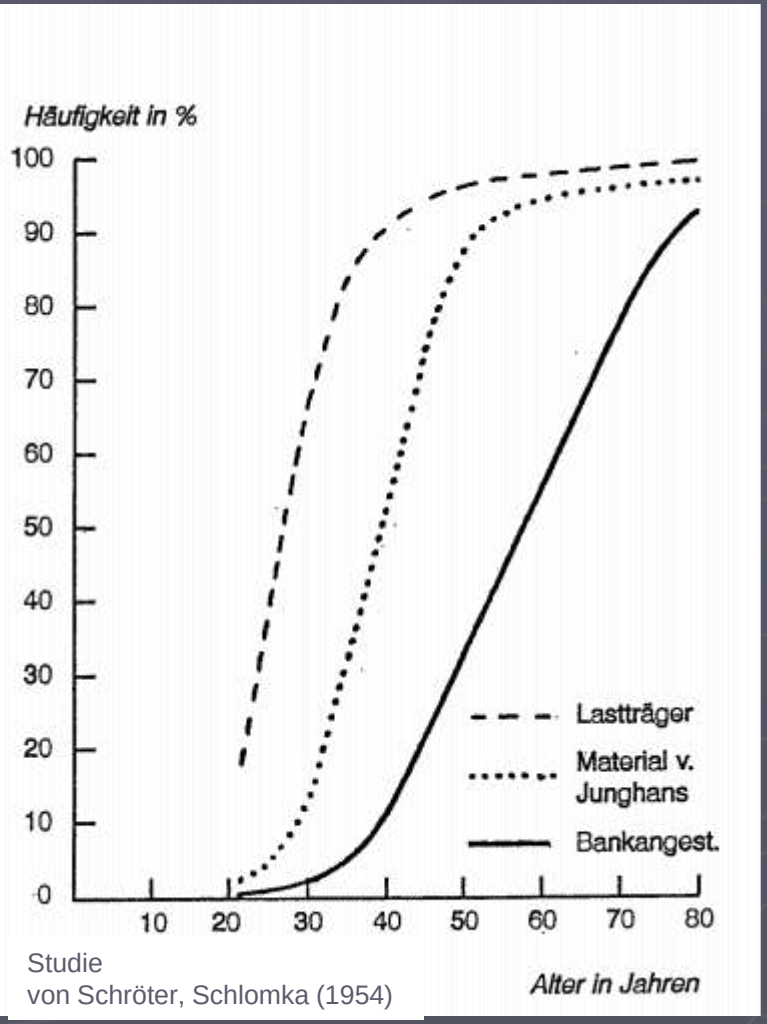

Studie
von Schröter, Schlomka (1954)

Nativröntgendiagnostik:
Was verrät sie über Störungen im Bewegungssegment?

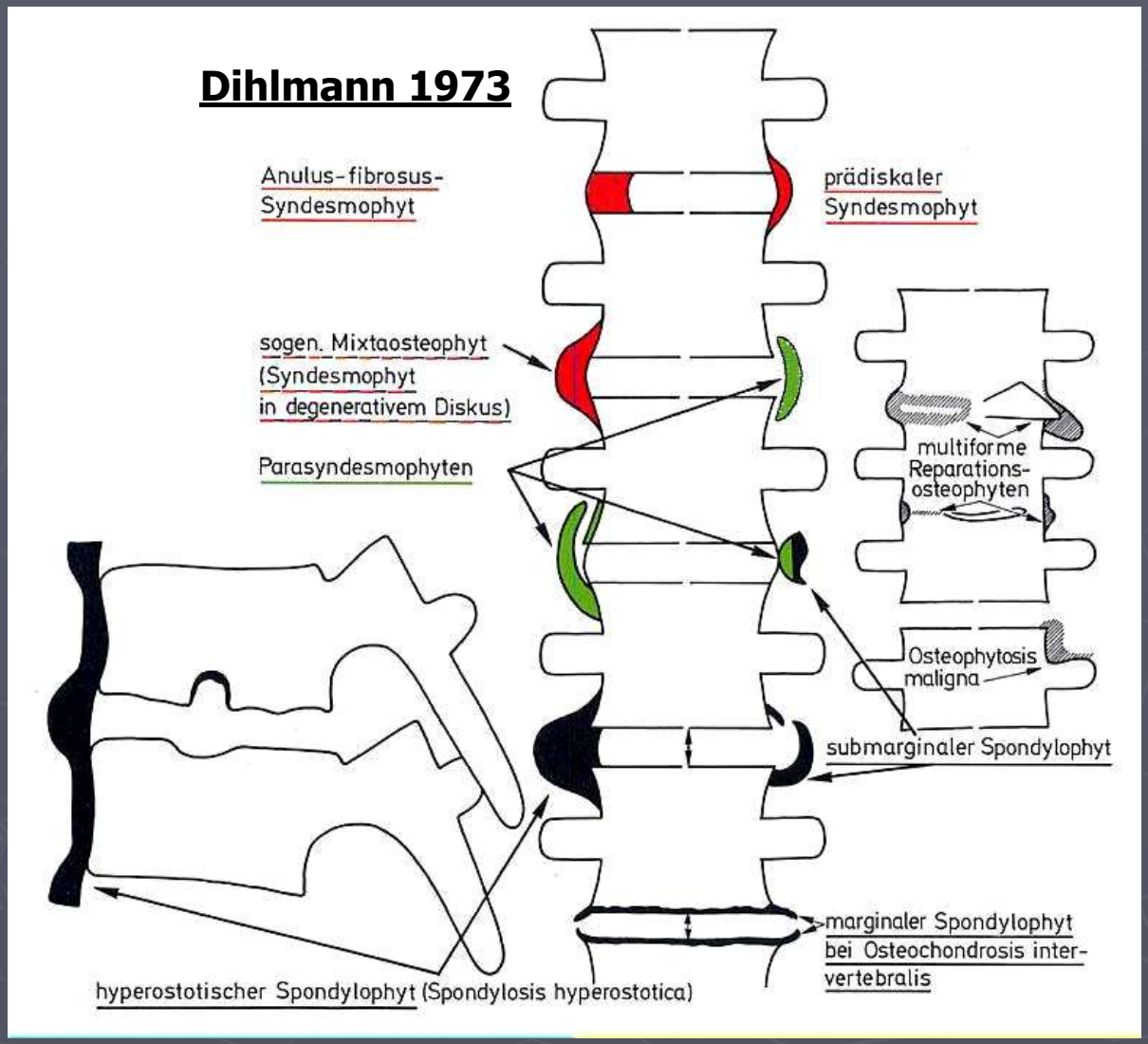

Radiologische Morphologie der Vertebral-Osteophyten

Dihlmann 1973/1977

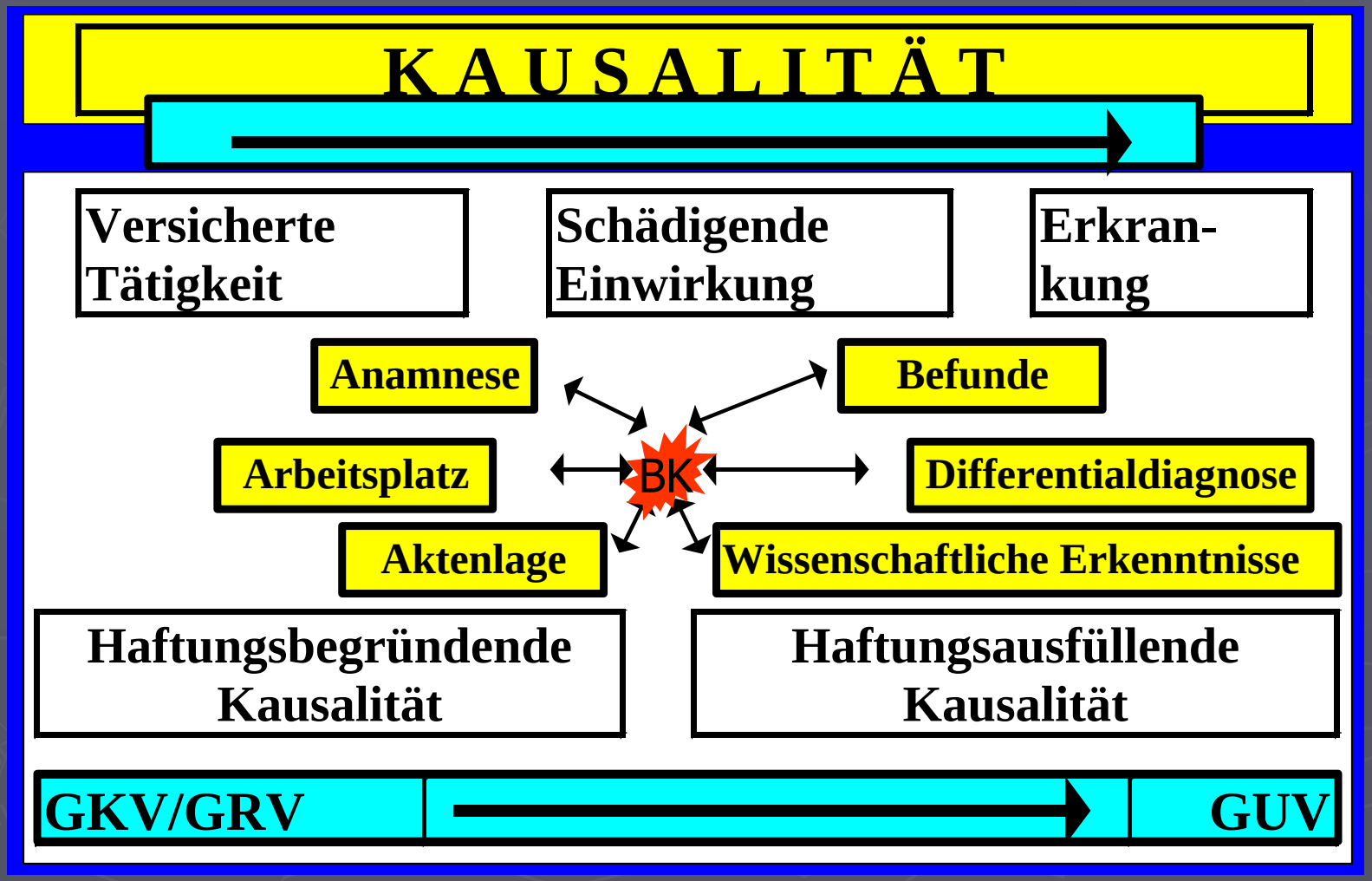
KAUSALITÄT
Versicherte Tätigkeit
Schädigende Einwirkung
Erkran-kung
Anamnese
Befunde
Arbeitsplatz
BK
Differentialdiagnose
Aktenlage
Wissenschaftliche Erkenntnisse
Haftungsbegründende Kausalität
Haftungsausfüllende Kausalität
GKV/GRV
GUV

KGH

Nativröntgendiagnostik:
Was verrät sie über Störungen im Bewegungssegment?

H

K

K

W

H altung	Physiologisch; pathologisch, Maß- und Winkelangaben
K nochen	Form, Dichte, trabekuläre und kortikale Strukturen, osteolytische oder osteoblastische Veränderungen
K norpel	Weite des Gelenkspaltes, Höhe der Intervertebralräume, Symmetrie, Kalzifikationen
W eichteile	Anordnung, Verlagerungen, Kalzifikationen, Enthesopathien, Osteo- und Spondylophyten

Forderung:
!! Standardisierung der Befundbeschreibung und der Befunde !!

Referenzfilme - WS

Degenerative Erkrankungen des muskuloskelettalen Systems

Physiologische Diskushöhensequenz (Dihlmann)
• HWS: C2 < C3 < C4 < C5 < C6 > C7 (=C7)
• BWS: Th1 = Th2 + + + + + Th11 = Th 12
• LWS: L1 < L2 < L3 < L4 > L5 (L4 = L5)

Referenzfilme - WS

Wo sind die Auffälligkeiten???

Referenzfilme - WS

Uncarthrose

< Osteose,
+ Chondrose,
* Spondylose,
# Spondylarthrose

Normale Diskhöhensequenz nach Dihlmann:

C2 < C3 < C4 < C5 < C6 > C7 (=C7)

Spondylose - I° - HWS/obere BWS bis 1 mm; untere BWS/LWS bis 2 mm
II° - HWS/obere BWS bis 2-3 mm; untere BWS/LWS 3-5 mm
III° - HWS/obere BWS über 3 mm; untere BWS/LWS >5 mm
IV° - Tendenzielle und vollständige Brückenbildung

2 verschiedene Patienten

Radiologie der Wirbelsäule

Osteose: 0°

Chondrose: I°

Spondylose: I°

Längsbandverkalkung
(„Schaltknochen“) >

Referenzfilme - WS

Spondylarthrose [SA]-

I° - vermehrte Sklerose der Wirbelgelenke erkennbar

II° - I° plus Verplumpungen oder Randanbauten der Wirbelgelenke erkennbar

Referenzfilme - WS

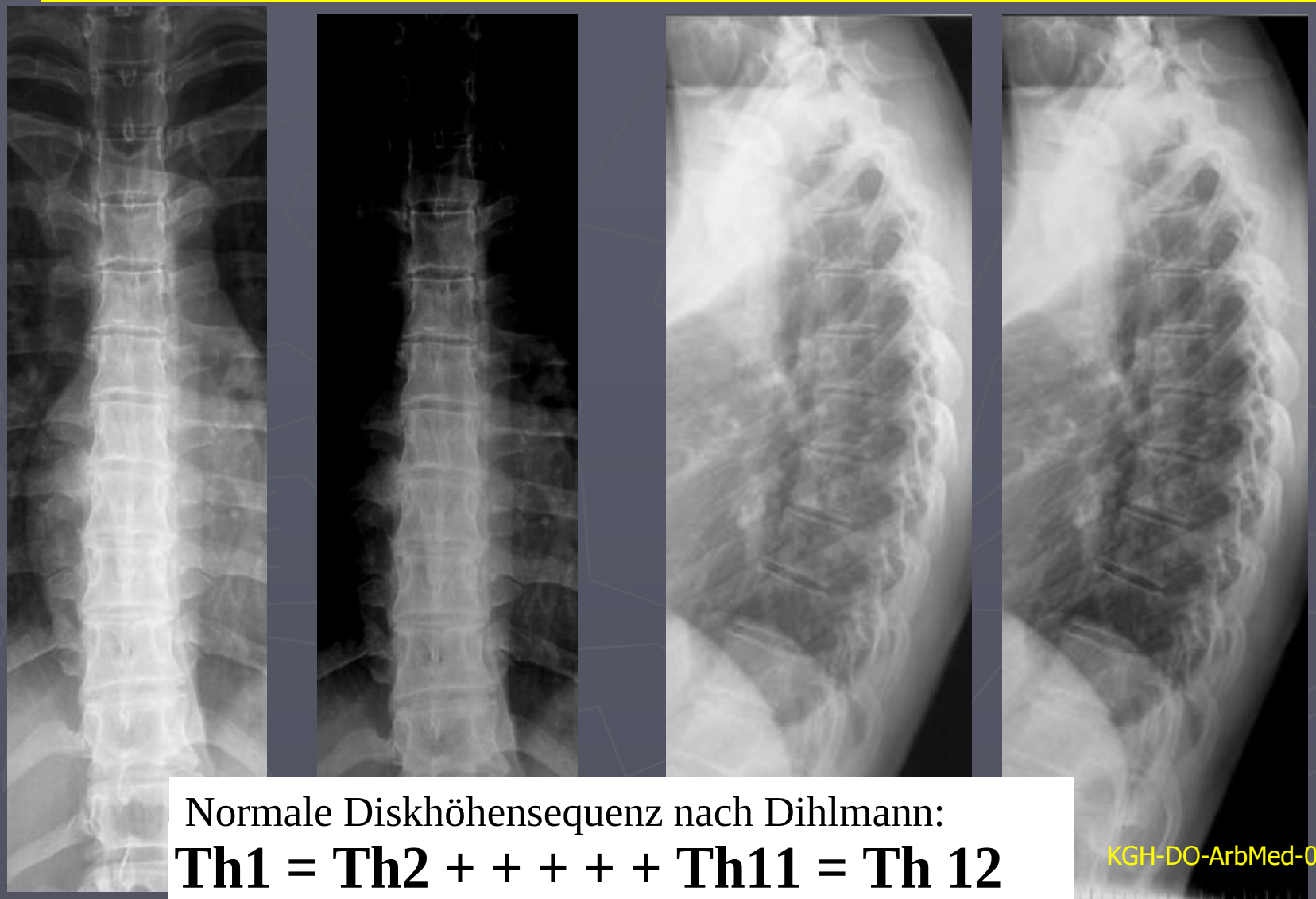

Normale Diskhöhensequenz nach Dihlmann:

Th1 = Th2 + + + + + Th11 = Th 12

Referenzfilme - WS

?

?

Befund?? H K K W: Haltung; Knochenform- u. –dichte; Knorpel (Bandscheibe); Weichteile.

Referenzfilme - WS

Normale Diskhöhensequenz nach Dihlmann:

L1 < L2 < L3 < L4 > L5 (L4 = L5)

Referenzfilme - WS

H: abgeflachte Lordose, reell? Lagerung?

K: LWK 1 - Keilform: alte Fraktur?
Blande Form d. M. Scheuermann?
L2/3 - Sklerose Deck- u. Bodenplatte,
Spondylose
L3/4 – initiale Sklerose u. Spondylose Deckplatte L4

K: L2/3 - Höhenminderung und Vakuumphänomen
= Osteo-Chondrose
L3/4 – mögliche Höhenminderung (s. Dihlmann)
= Chondrose

W: keine signifikante Verkalkung,
im Segment L2/3 u. L3/4 angedeutete Verdichtung
entlang des vorderen Längsbandes – initialer Kalk???

Spondylose - I° - HWS/obere BWS bis 1 mm; untere BWS/LWS bis 2 mm
II° - HWS/obere BWS bis 2-3 mm; untere BWS/LWS 3-5 mm
III° - HWS/obere BWS über 3 mm; untere BWS/LWS >5 mm
IV° - Tendenzielle und vollständige Brückenbildung

3 verschiedene Patienten

Spondylose (SP):
I°, II°, III°, IV

Referenzfilme - WS

Retrospondylose [RS]- -

Randzackenbildung dorsal ; s. „Dihlmann“

- **Grad I - bis 2 mm**
- **Grad II - > 2 mm**

SK II = Sklerose (Osteose) II°

Referenzfilme - WS

Retrospondylose [RS]-
I° - bis 2 mm
II° - > 2 mm

*** = Retrospondylose (beginnende Anulus-Verkalkung häufig nur in digitalen Aufnahmen sichtbar**
 # = Variante, betonte dorsale Randkontur

Verschiedene Patienten

Referenzfilme - WS

<u>Spondylarthrose</u> [SA]-

I° - vermehrte Sklerose der Wirbelgelenke erkennbar

II° - I° plus Verplumpungen oder Randanbauten der Wirbelgelenke erkennbar

Radiologie der Wirbelsäule

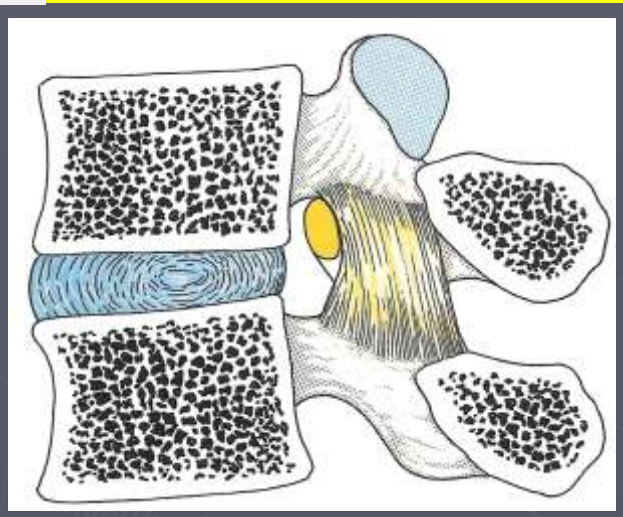

normal

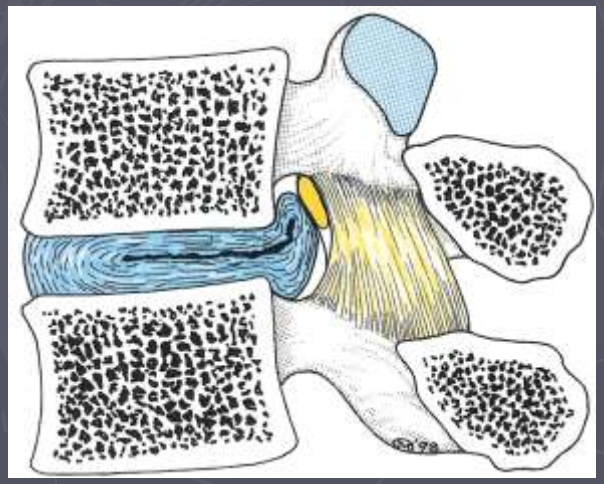

Prolaps

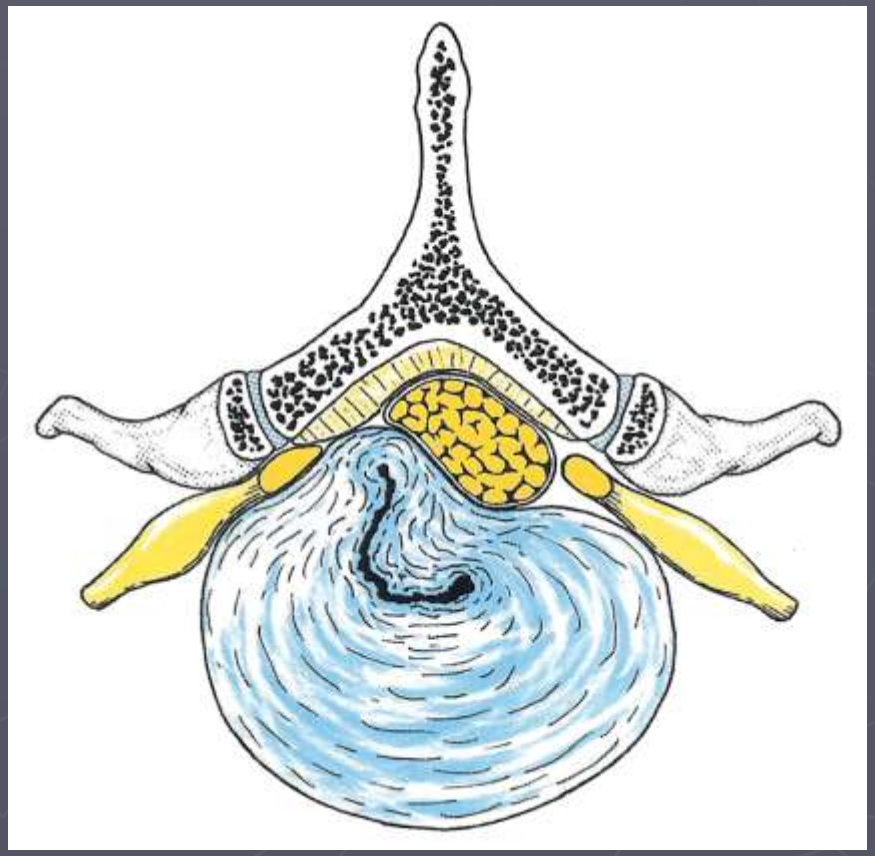

Eine Diskushernie
drückt auf die abgehende Nervenwurzel

Radiologie der Wirbelsäule

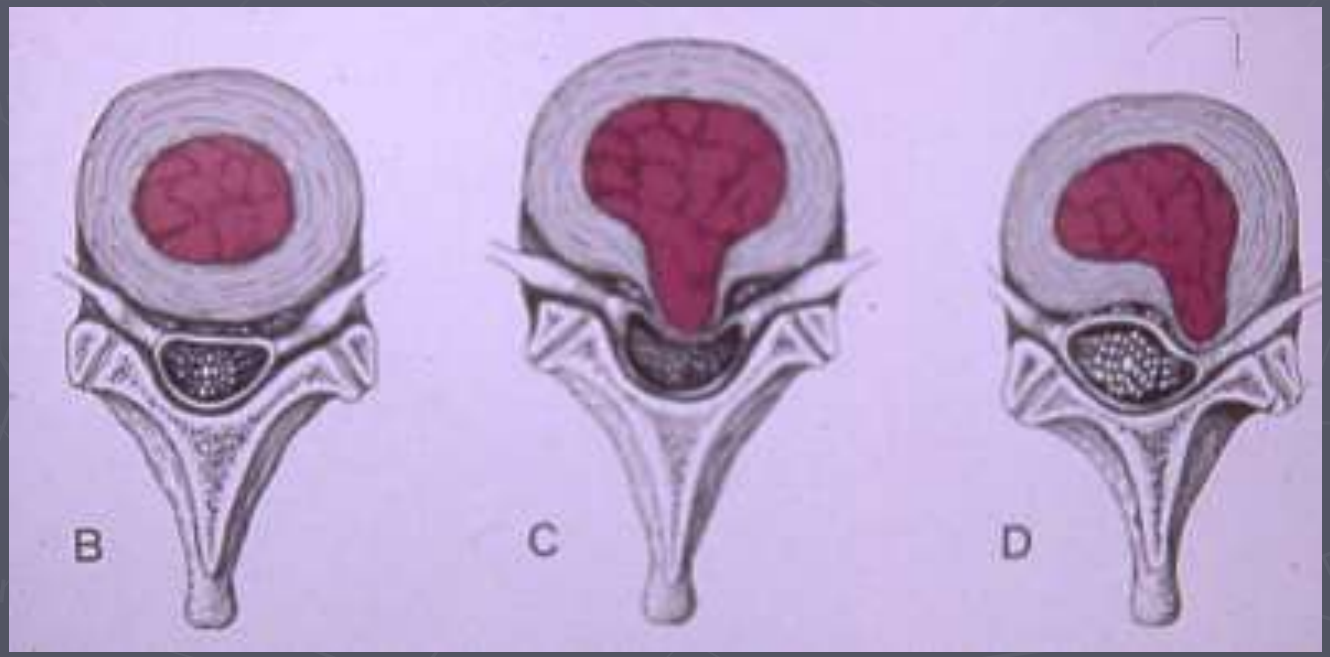

PROBLEM!
A und B -
„bulging“ - ?
Protrusio - ?
Ballonierung - ?

© Yochum 1996

Radiologie der Wirbelsäule

CT –

1. Verlagerung von Bandscheibengewebe
   - I°: Konzentrische Ausweitung Konkavität dorsal aufgehoben, Vorwölbung über Verbindungslinie WK-Hinterkante bis 3mm*
   - II°: Verlagerung des Nukleus, Vorwölbung > 5 mm*
   - III°: Vorfall mit Sequestration

2. Strukturänderung: Vakuumphänomen, Destruktion

* !! Grenzbefunde >3 bis <5 mm, enger Spinalkanal, Hyperlordose - räumliche Verhältnisse beachten, fokale Ausdehnung der Befunde !!

Radiologie der Wirbelsäule

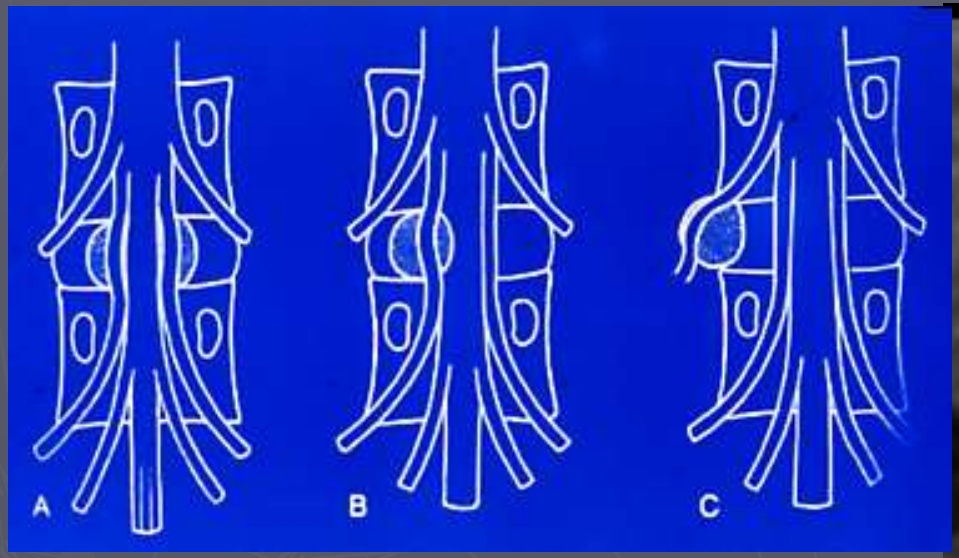

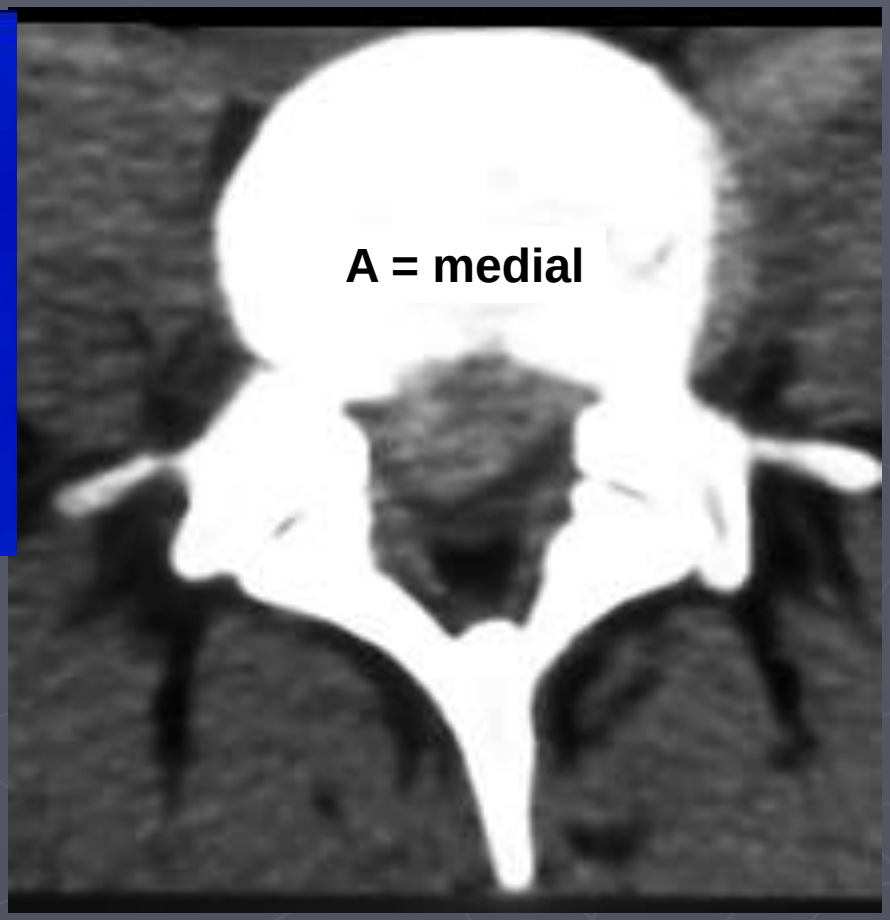

A = medial
B = medio-lateral
C = lateral

Radiologie der Wirbelsäule

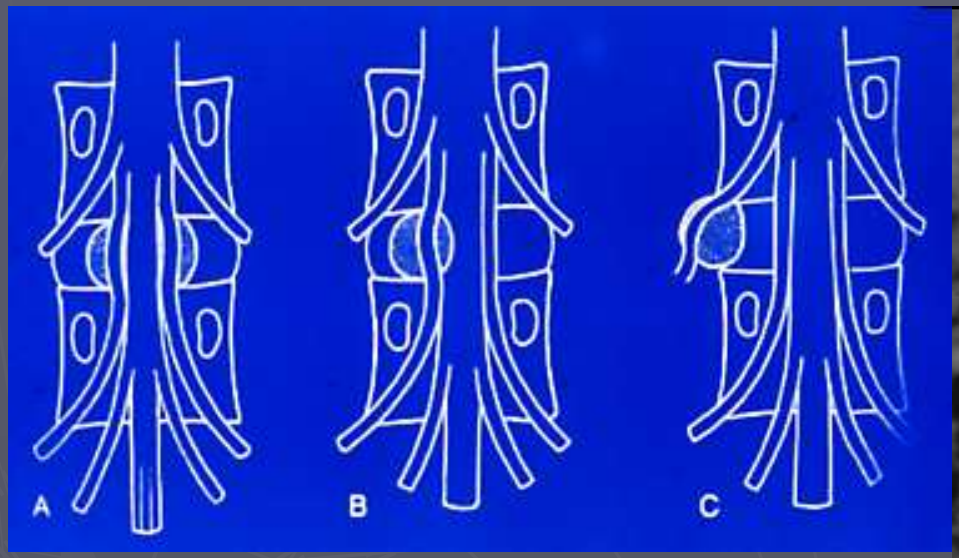

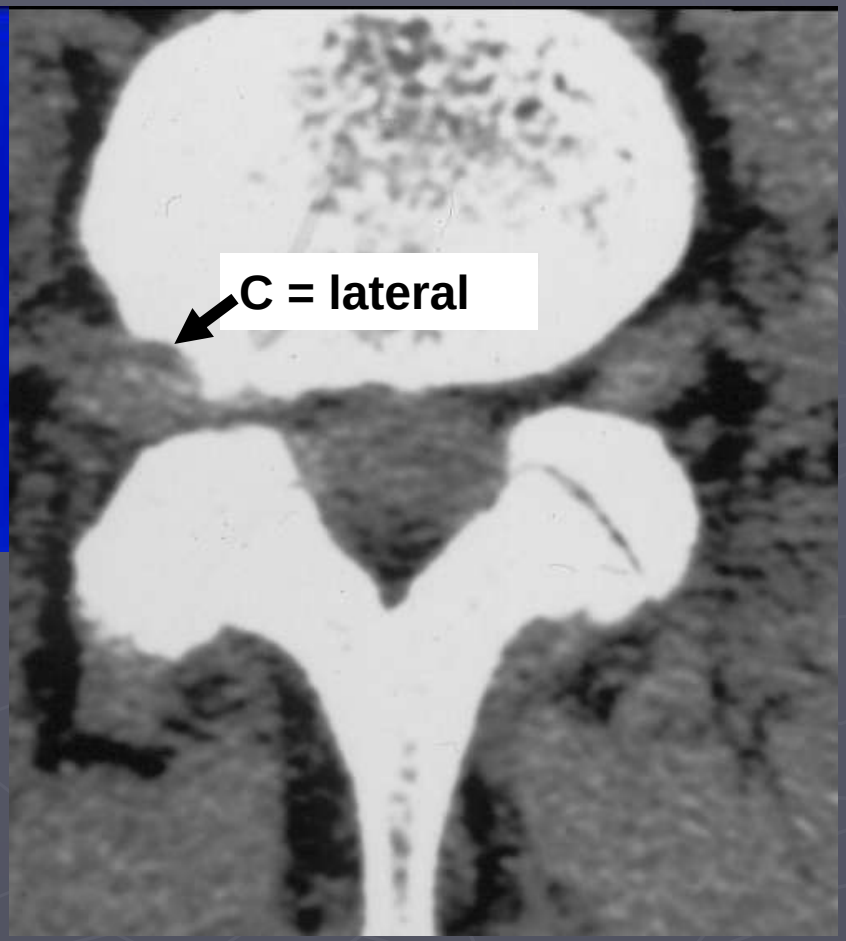

A = medial
B = medio-lateral
C = lateral

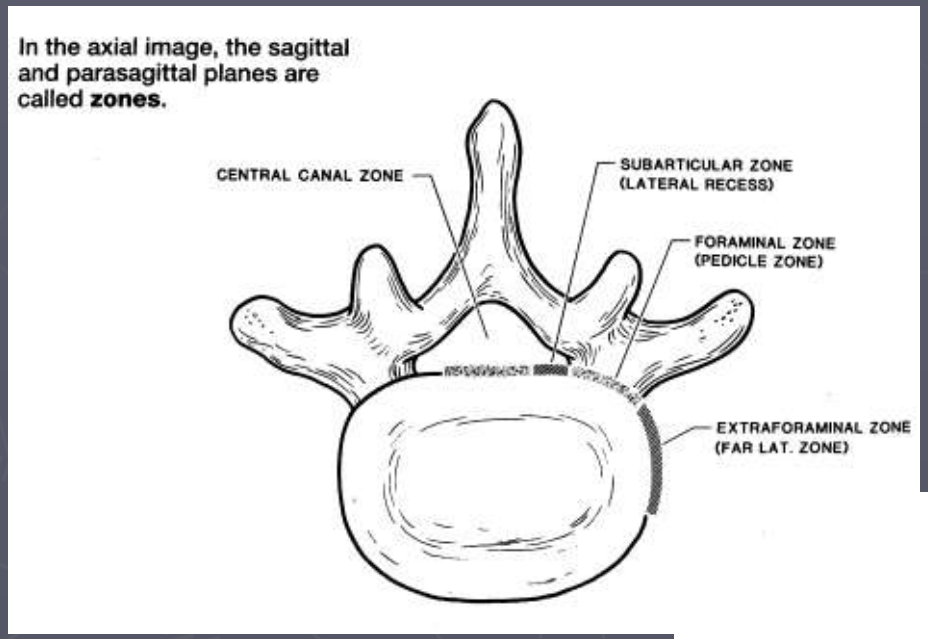

Beschreibung:
- Bezug zur Mittellinie
- Lateralrezessus
- Neuroforamen

AJNR 2003

Beschreibung:
- Bezug zur Pedikelebene
- supra- / infrapedikulär
- Cranial- / Caudalverlagerung



MRT –

1. Signaländerung der Deck- und Bodenplatte **(Modic I - III)**
2. Höhen- und Signaländerung der Bandscheibe **(„black disc“)**
3. Verlagerung von Bandscheibengewebe
   - I°: Konkavität dorsal aufgehoben, Vorwölbung über Verbindungslinie WK-Hinterkante bis 3mm*
   - II°: Vorwölbung > 5 mm*
   - III°: Vorfall mit Sequestration

* !! Grenzbefunde >3 bis <5 mm, enger Spinalkanal, Hyperlordose - räumliche Verhältnisse beachten, fokale Ausdehnung der Befunde !!

Beschreibung:
- Bezug zur Mittellinie
- Lateralrezessus
- Neuroforamen

Beschreibung:
- Bezug zur Pedikelebene
- supra- / infrapedikulär
- Cranial- / Caudalverlagerung

Leistungsfähigkeit der gutachtlichen kernspintomographischen Wirbelsäulendiagnostik

1. MODIC Stadien
2. Höhenminderung
3. Signalverlust
4. Größe des Wirbelkanals in Relation zur Bandscheibenverlagerung
5. Lokalisation in den Ebenen und Etagen des Segmentes

Referenzfilme - WS

Typ I	subchondrale verstärkt vaskularisierte Fibrose, Fissuren der Endplatte
Typ II	verstärkte Fettkonversion des Markes nahe der Endplatte
Typ III	zunehmende Sklerose

Typ 1: •T1 signalarm, T2 signalreich: Ödem
Typ 2: •T1 und T2 signalreich: Verfettung
Typ 3: •T1 u. T2 intermediär bis signalarm: •Sklerose, Fibrosierung

Reaktion der WK-Abschlußplatten: Einteilung nach MODIC

MODIC
Typ II (M-II)
Typ III (M-III)

T1W

T2W

Referenzfilme - WS

⇨ Vorfall = II°

⇦ Vorfall + Sequester = III°

Referenzfilme - WS

Achtung:
Höhensequenz
Spondylose
Sklerose
Signalverlust

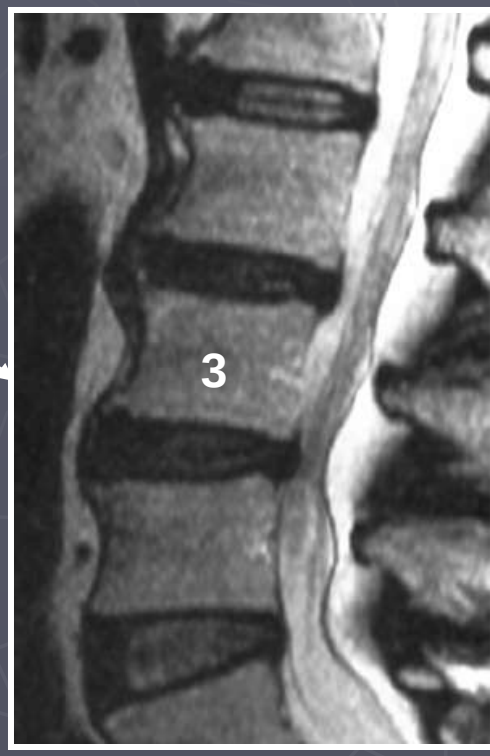

Konsensusarbeitsgruppe „Med. Beurteilungskriterien bei der BK-Wirbelsäule" beim HVBG

Zusammenhangsbeurteilung bei typischen Fallkonstellationen

Konstellation A1:
Exposition ausreichend: ja
Gesicherte bandscheibenbedingte Erkrankung: nein
Beurteilung: Ablehnung

Konstellation A2:
Exposition ausreichend: nein
Gesicherte bandscheibenbedingte Erkrankung: ja
Beurteilung: Ablehnung

Für sämtliche nachfolgenden Konstellationen wird jeweils vorausgesetzt, daß

- ***eine gesicherte bandscheibenbedingte Erkrankung der LWS vorliegt***
- ***die Exposition ausreichend ist***
- ***eine plausible zeitliche Korrelation zur Entwicklung der bandscheibenbedingten Erkrankung besteht (z.B. ausreichende Exposition muß der Erkrankung vorausgehen; Wahrscheinlichkeit des Ursachenzusammenhangs nimmt mit der Länge des Zeitraums zwischen Ende der Exposition und erstmaliger Diagnose der Erkrankung ab)***
- ***Sofern in den folgenden Fallkonstellationen Bandscheibenschäden an der HWS und BWS vorkommen, wird zugrundegelegt, daß diese nicht durch das Tragen von schweren Lasten auf der Schulter und/oder lokale Ursachenfaktoren wie z.B. stattgehabte Brüche erklärbar sind.***

Achtung: Nur Hinweis, s. Literatur

Konsensusarbeitsgruppe „Med. Beurteilungskriterien bei der BK-Wirbelsäule" beim HVBG

Zusammenhangsbeurteilung bei typischen Fallkonstellationen

Mit dem Buchstaben „B" beginnende Konstellationen:

- ***Lokalisation: Die bandscheibenbedingte Erkrankung betrifft L5/S1 und/oder L4/L5.***
- ***Ausprägung des Bandscheibenschadens: Chondrose Grad II oder höher und/oder Vorfall.***

Mit dem Buchstaben „C" beginnende Konstellationen:

- ***Lokalisation: Die bandscheibenbedingte Erkrankung betrifft nicht die unteren beiden LWS-Segmente.***
- ***Ausprägung des Bandscheibenschadens: Chondrose Grad II oder höher und/oder Vorfall.***

Achtung: Nur Hinweis, s. Literatur

Mit dem Buchstaben „D" beginnende Konstellationen:

- ***Ausprägung des Bandscheibenschadens: Protrusion.***

Mit dem Buchstaben „E" beginnende Konstellationen:

- ***Ausprägung des Bandscheibenschadens: Chondrose Grad I.***

Achtung: Konkurrierende Ursachen!!

Konsensusarbeitsgruppe „Med. Beurteilungskriterien bei der BK-Wirbelsäule" beim HVBG

Zusammenhangsbeurteilung bei typischen Fallkonstellationen

Mit dem Buchstaben „B" beginnende Konstellationen:

- ***Lokalisation: Die bandscheibenbedingte Erkrankung betrifft L5/S1 und/oder L4/L5.***
- ***Ausprägung des Bandscheibenschadens: Chondrose Grad II oder höher und/oder Vorfall.***

Konstellation B1:

Wesentliche konkurrierende Ursachenfaktoren erkennbar: nein
Begleitspondylose: ja
Beurteilung: Zusammenhang wahrscheinlich

Achtung: Nur Hinweis, s. Literatur

Konstellation B2:

Wesentliche konkurrierende Ursachenfaktoren erkennbar: nein
Begleitspondylose: nein
Zusätzlich mindestens 1 der folgenden Kriterien erfüllt:

- Höhenminderung und/oder Prolaps an mehreren Bandscheiben – bei monosegmentaler/m Chondrose/Vorfall in L5/S1 oder L4/L5 „black disc" im Kernspintomogramm in mindestens 2 angrenzenden Segmenten (Hinweis: ggf. Kernspintomogramm der Lendenwirbelsäule im Rahmen der Begutachtung veranlassen)
- Ungewöhnlich intensive Belastung. Anhaltspunkt: Erreichen des Richtwertes für die Lebensdosis in weniger als 10 Jahren.
- Besonderes Gefährdungspotential durch ungewöhnlich hohe Belastungsspitzen. Anhaltspunkt: Erreichen der Hälfte des Tagesdosis-Richtwertes durch ungewöhnlich hohe Belastungsspitzen (Frauen ab 4½ kN; Männer ab 6 kN)

Beurteilung: Zusammenhang wahrscheinlich

Congenitale Dysplasie:

A: Skoliose:

1. **Idiopathische S., vorwiegend thorakal,weibliche Heranwachsende**
2. **kombiniert mit Spinaltumor, "tethered cord", Diastematomyelie, u.a.**

B. Vetrebrale Anomalien: Keilwirbel, Facetten, Spaltbildungen

1. **Blockwirbel, komplett - inkomplett,**
2. **Klippel-Feil Syndrom u.a.**

C. Dysraphie:

1. **Spina bifida occulta et aperta; 2. Myelolipomeningocele;**
3. **Chiari-Malformation I und II; 4. "Tethered cord";**
5. **Diastematomyelie; 6. Sacrale Agenesie**

D. Syringomyelie

E. Tumoren: Lipom, Dermoid, Teratom

F. Neurofibromatose

G. Spinalstenose

Nativröntgendiagnostik:
Was verrät sie über Störungen im Bewegungssegment?

Oberer Endwirbel

Scheitelwirbel

Unterer Endwirbel

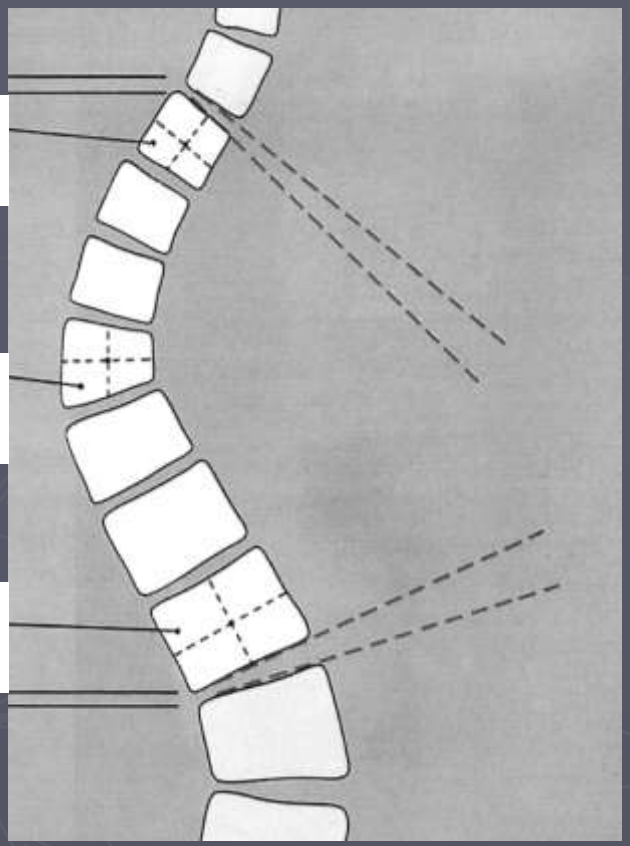

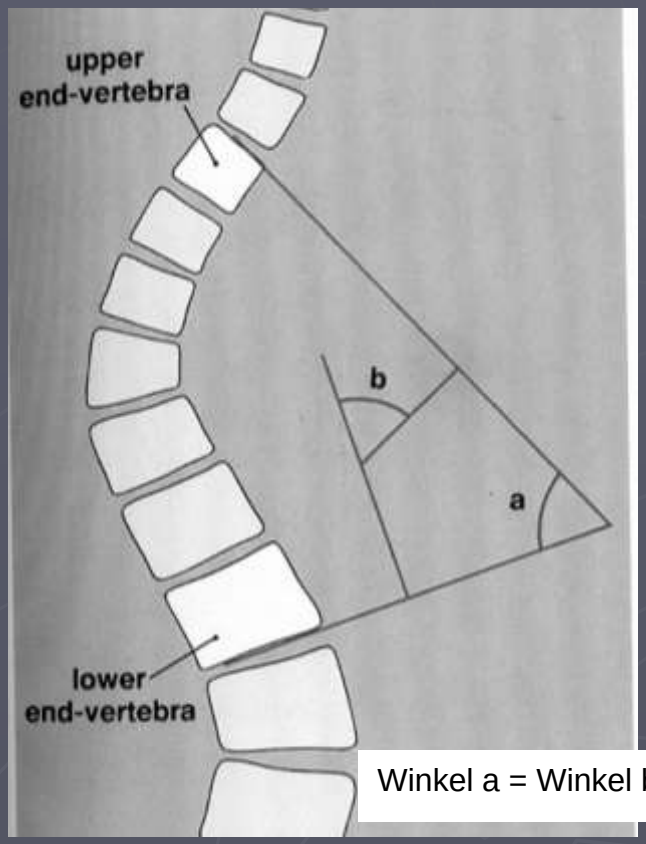

Winkel a = Winkel b

🛠 Skoliosewinkel nach Cobb-Lippmann
Winkel zwischen Deckplatte des oberen Skoliose-Endwirbels und Bodenplatte des unteren Skoliose-Endwirbels

Nativröntgendiagnostik:
Was verrät sie über Störungen im Bewegungssegment?

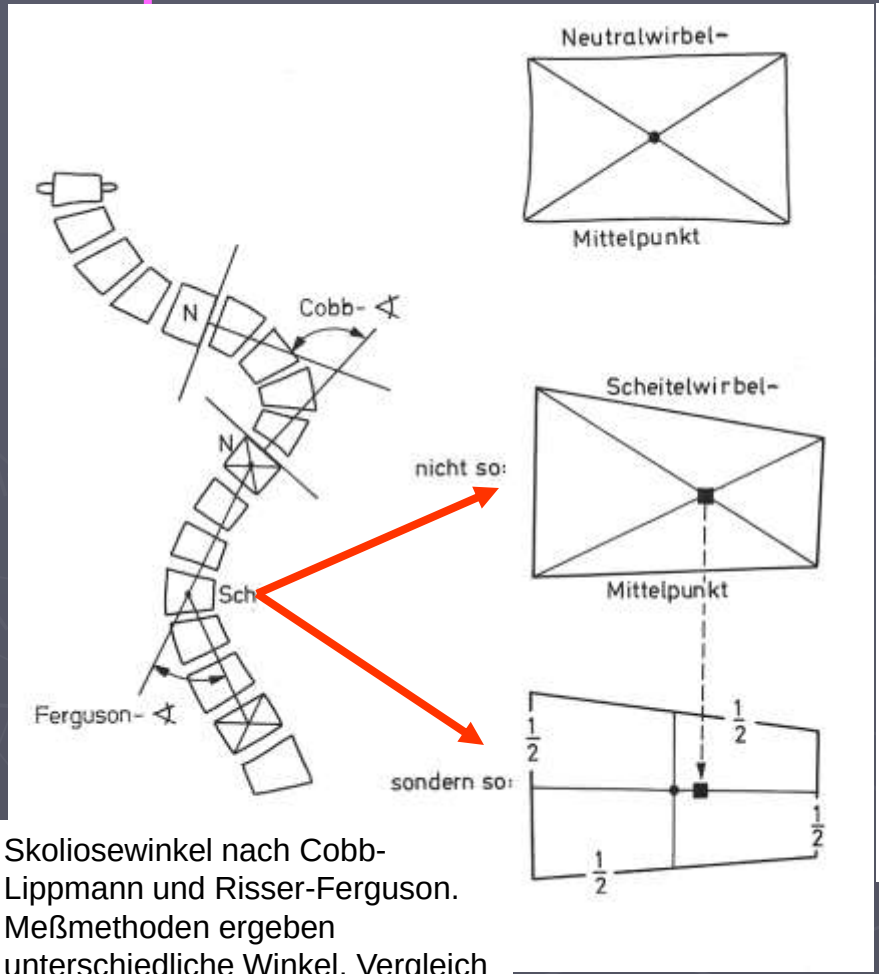

Skoliosewinkel nach Cobb-Lippmann und Risser-Ferguson. Meßmethoden ergeben unterschiedliche Winkel, Vergleich nicht möglich

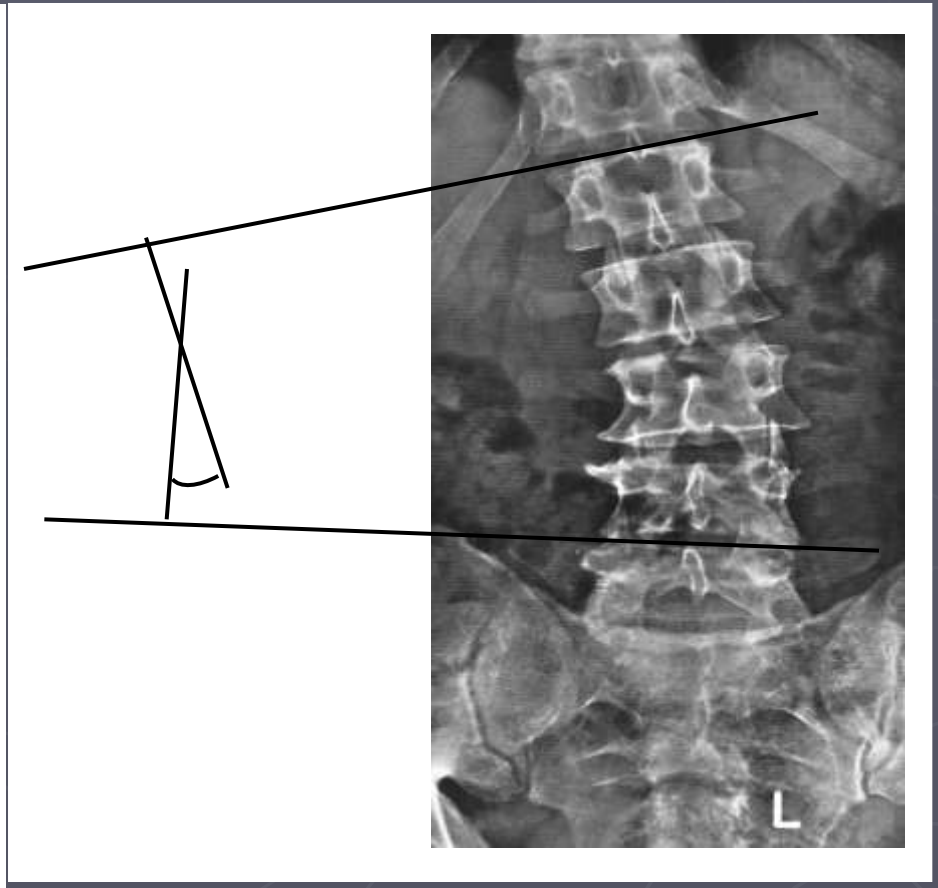

🛠 Skoliosewinkel nach Cobb-Lippmann

Nativröntgendiagnostik:
Was verrät sie über Störungen im Bewegungssegment?

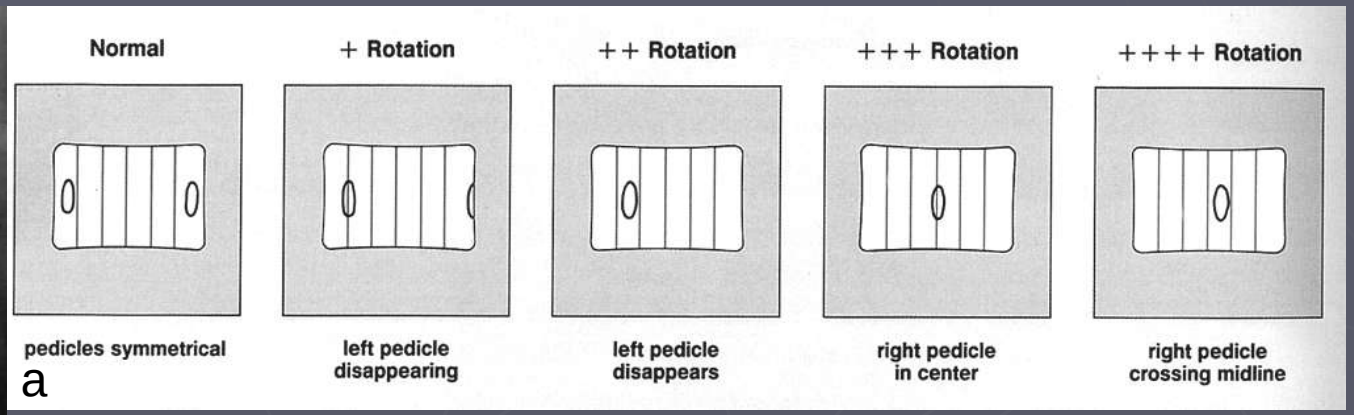

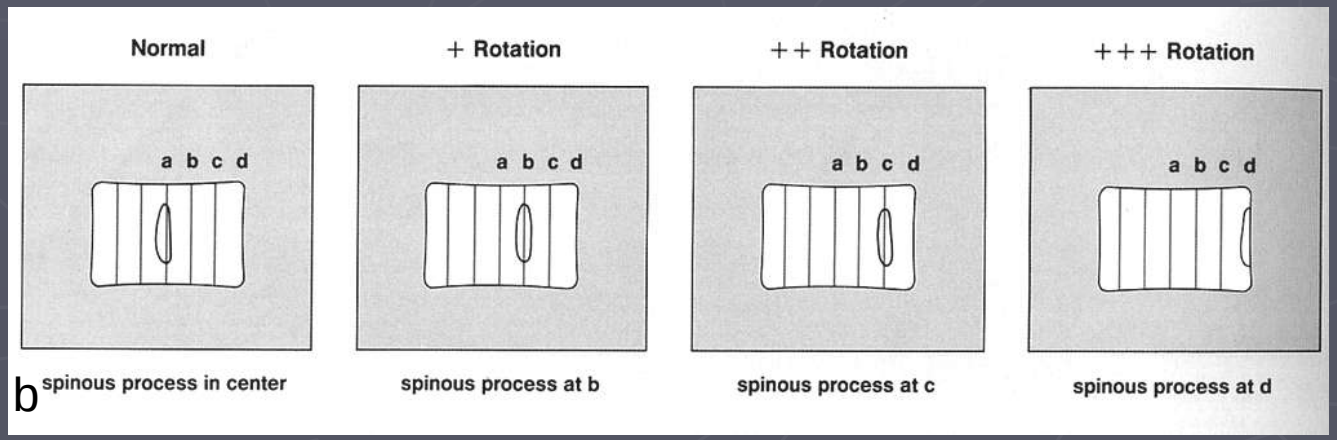

Bestimmung der Torsion

a: Nash-Moe (Bogenwurzeln)

b: Cobb (Dornfortsätze)

Nativröntgendiagnostik:
Was verrät sie über Störungen im Bewegungssegment?

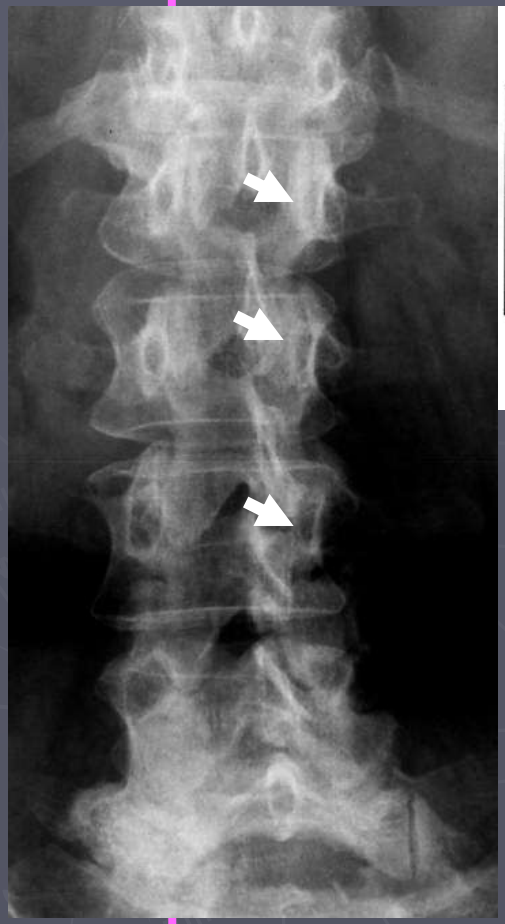

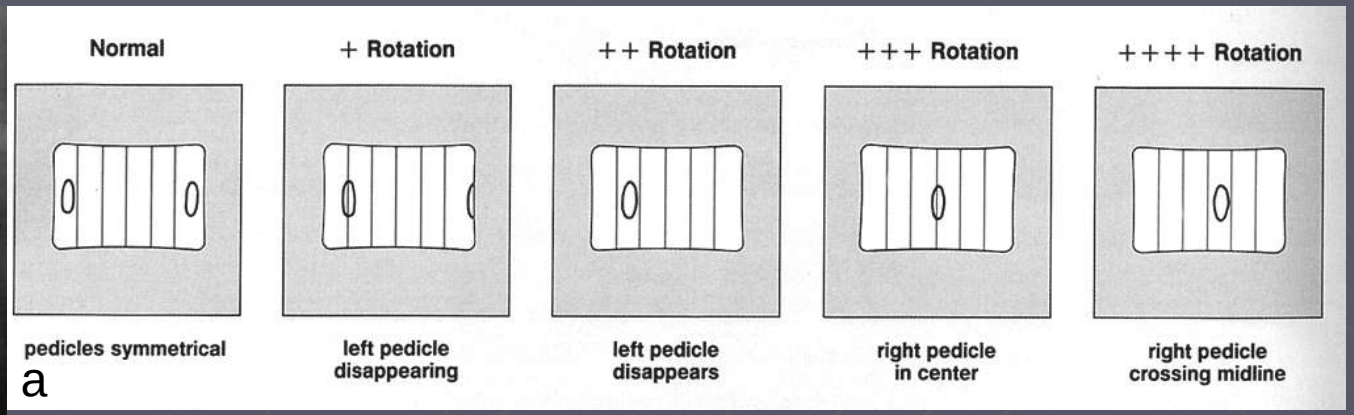

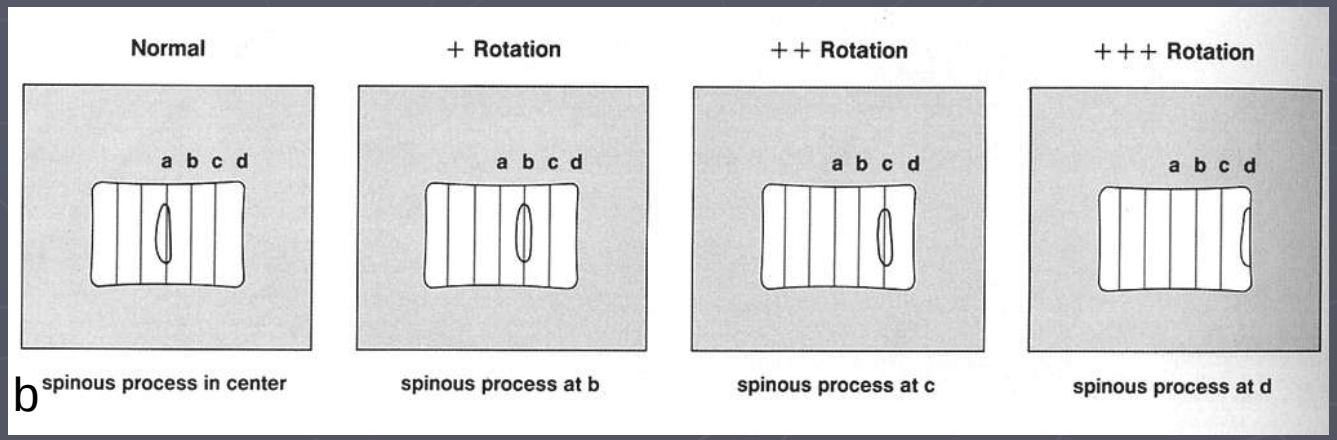

Bestimmung der Torsion

a: Nash-Moe

b: Cobb

Nativröntgendiagnostik:
Was verrät sie über Störungen im Bewegungssegment?

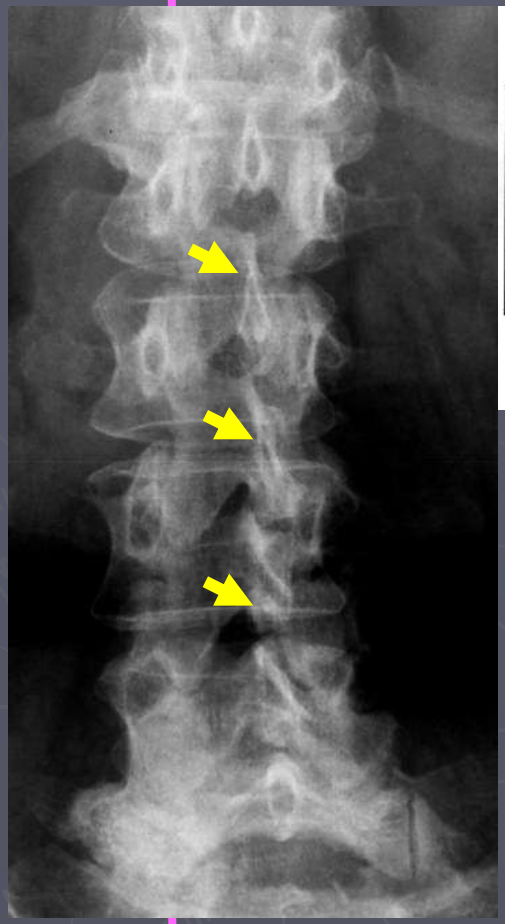

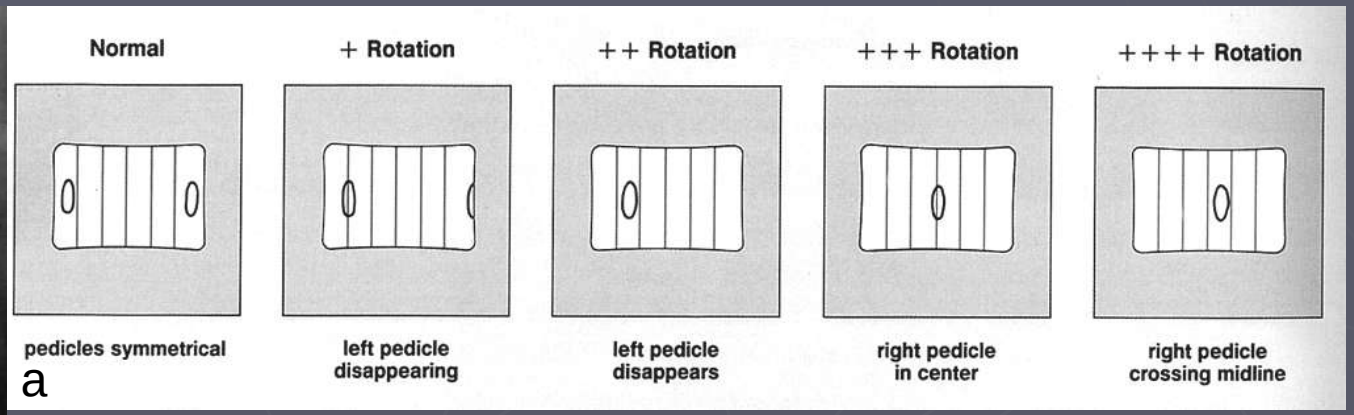

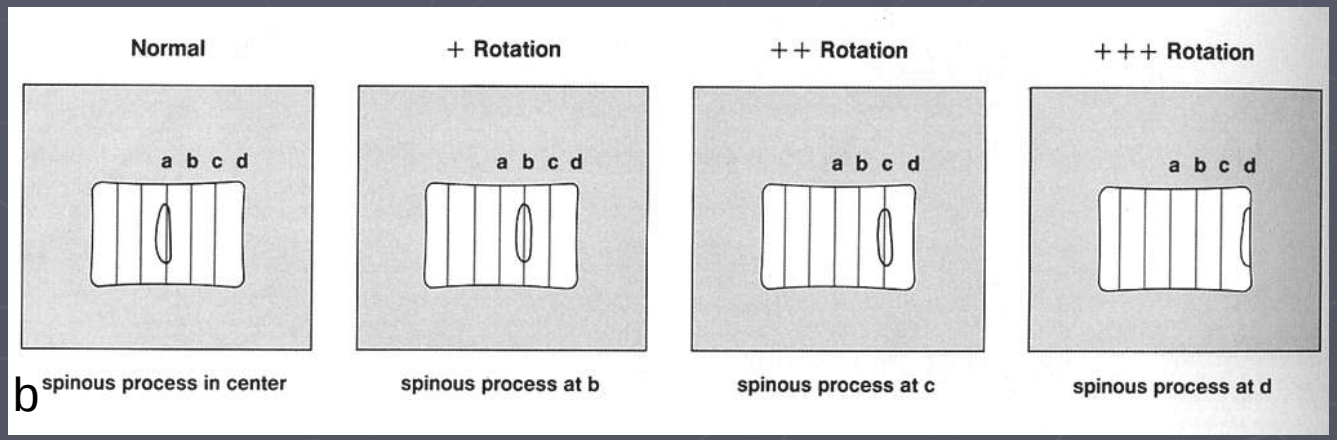

Bestimmung der Torsion

a: Nash-Moe

b: Cobb

Nativröntgendiagnostik:
Was verrät sie über Störungen im Bewegungssegment?

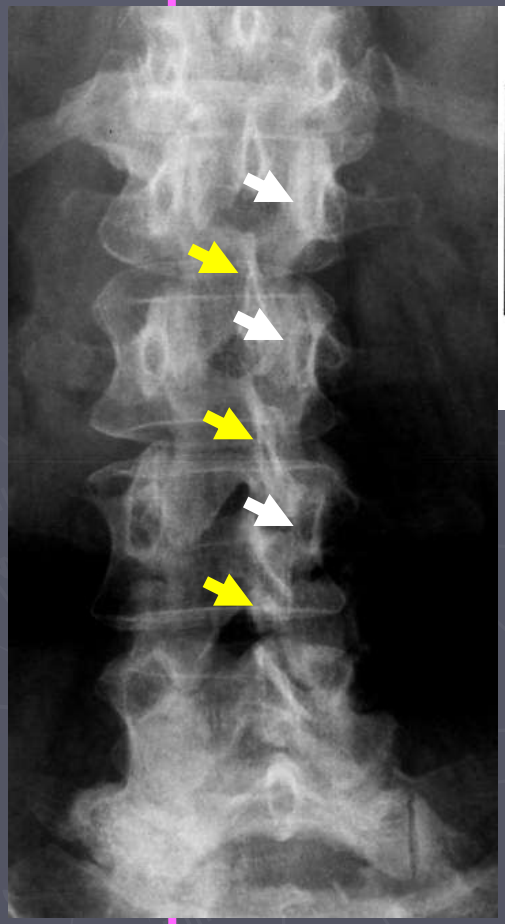

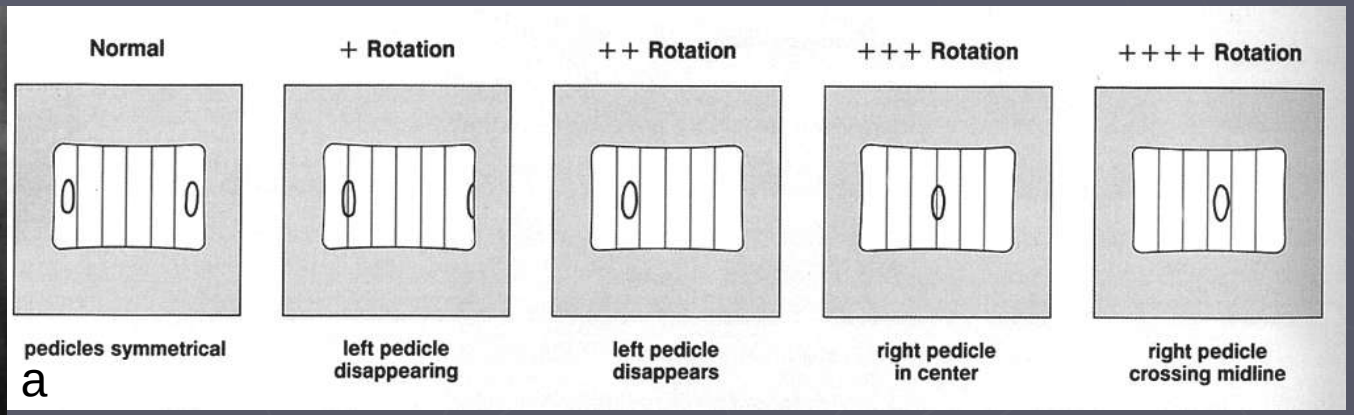

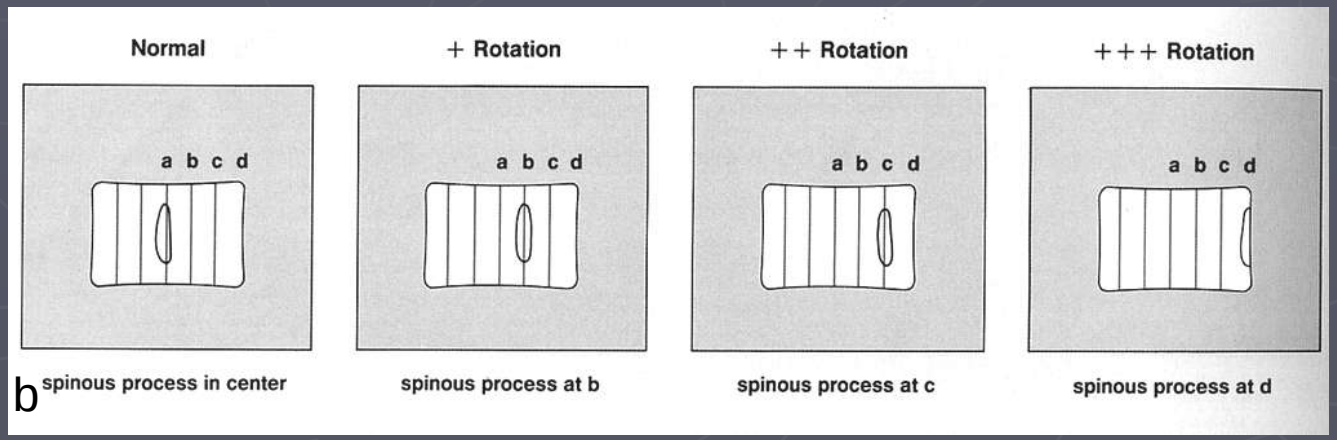

Bestimmung der Torsion

a: Nash-Moe

b: Cobb

Congenitale Dysplasie:
A: Skoliose:
1. Idiopathische S., vorwiegend thorakal,weibliche Heranwachsende
2. kombiniert mit Spinaltumor, "tethered cord", Diastematomyelie, u.a.
B. Vetrebrale Anomalien: Keilwirbel, Facetten, Spaltbildungen
1. Blockwirbel, komplett - inkomplett,
2. Klippel-Feil Syndrom u.a.
C. Dysraphie:
1. Spina bifida occulta et aperta; 2. Myelolipomeningocele;
3. Chiari-Malformation I und II; 4. "Tethered cord";
5. Diastematomyelie; 6. Sacrale Agenesie
D. Syringomyelie
E. Tumoren: Lipom, Dermoid, Teratom
F. Neurofibromatose
G. Spinalstenose

Nativröntgendiagnostik:
Was verrät sie über Störungen im Bewegungssegment?

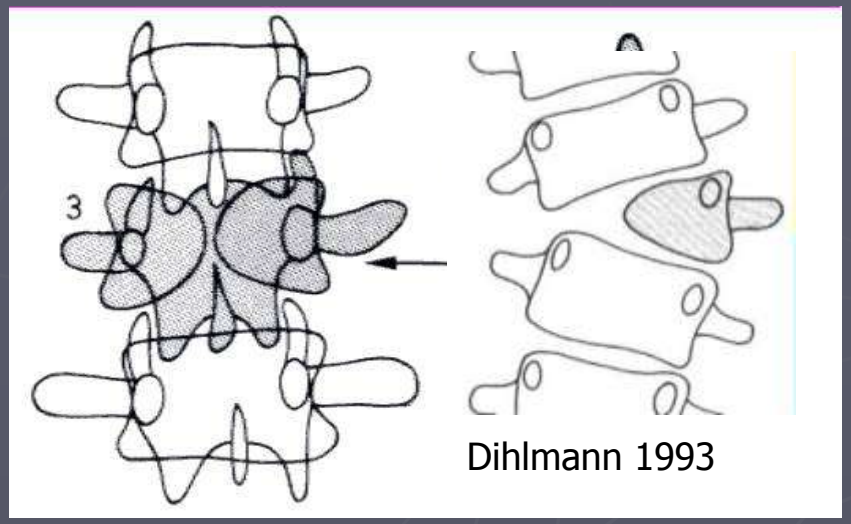

Dihlmann 1993

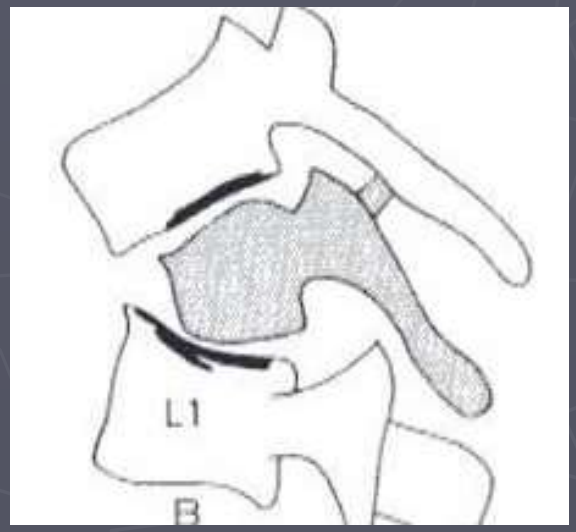

Wirbelanomalien

Radiologie der Wirbelsäule

Asymmetrische Ausrichtung der Gelenkachsen:

- disharmonische Segmentbewegung
- (chronisch-) rezidivierende Rückenbeschwerden
- frühere Arthrose der Wirbelgelenke
- **Begünstigung der Discusdegeneration**

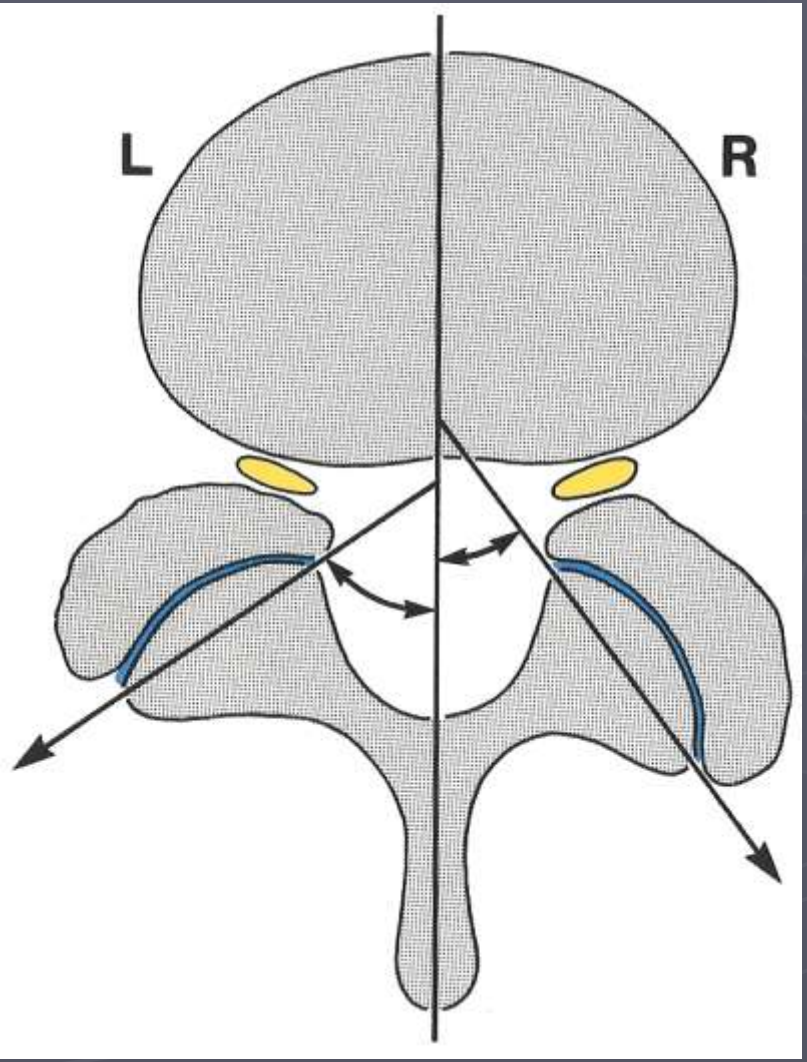

Radiologie der Wirbelsäule

Facetten-Asymmetrie

Radiologie der Wirbelsäule

Facetten-Asymmetrie

Facettenvarianten

Nativröntgendiagnostik:
Was verrät sie über Störungen im Bewegungssegment?

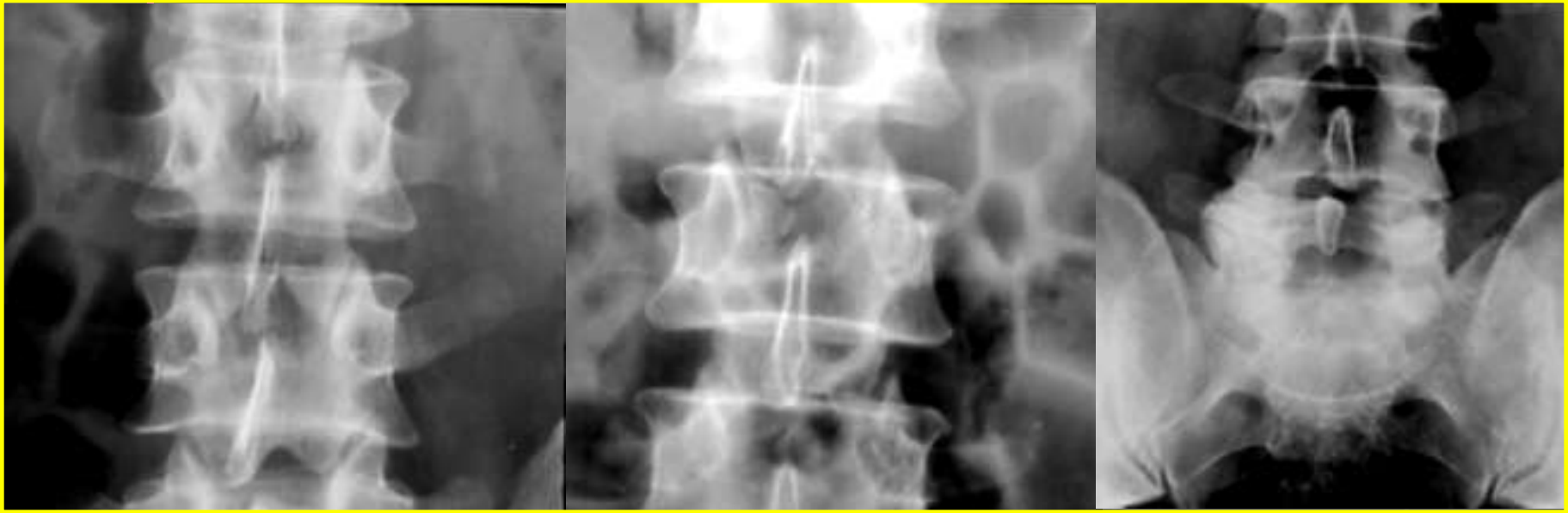

Wo sind die Auffälligkeiten???

Facettenvarianten

Nativröntgendiagnostik:
Was verrät sie über Störungen im Bewegungssegment?

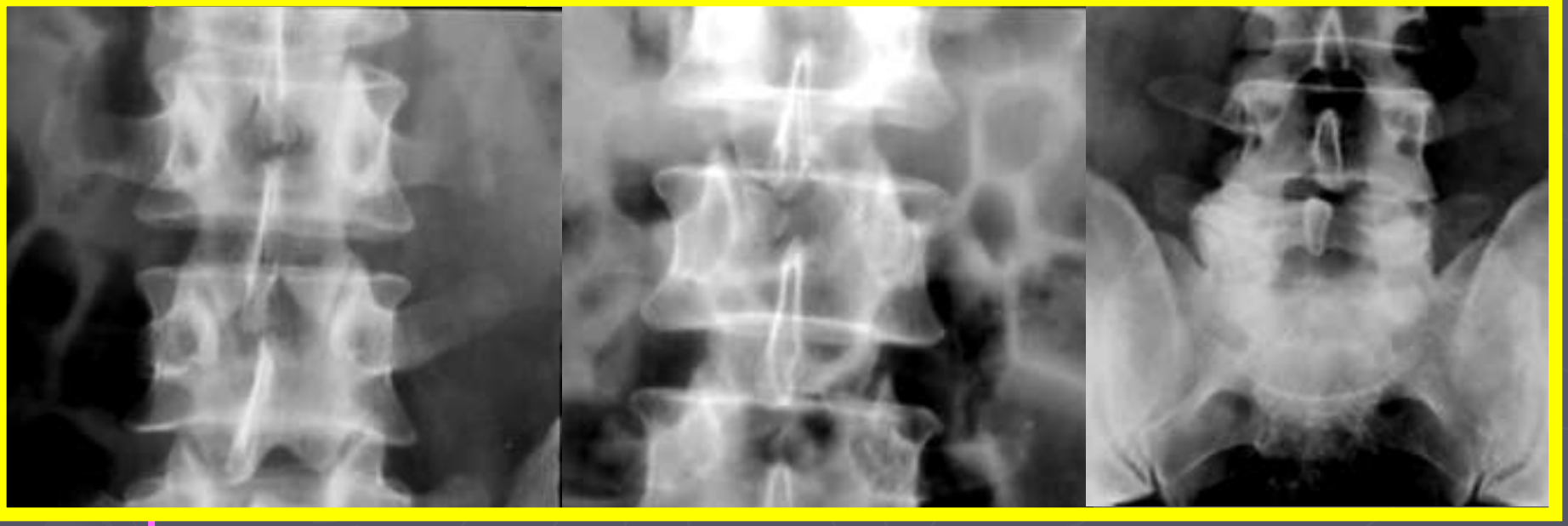

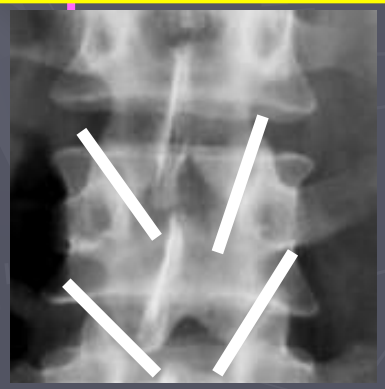

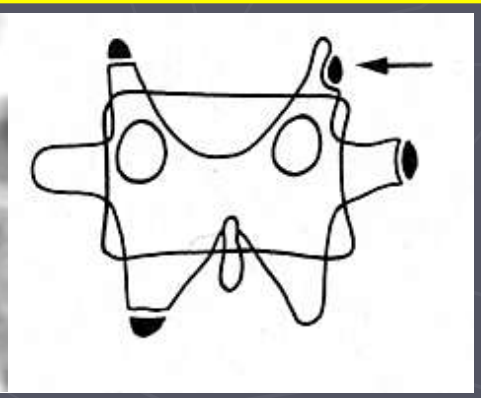

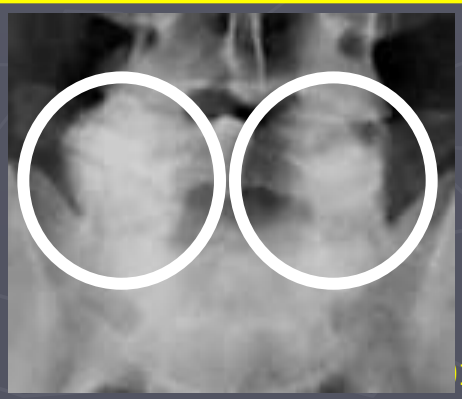

Radiologie der Wirbelsäule

Asymmetrische Anlage der Pedikel mit Ermüdungsbruch

Nativröntgendiagnostik:
Was verrät sie über Störungen im Bewegungssegment?

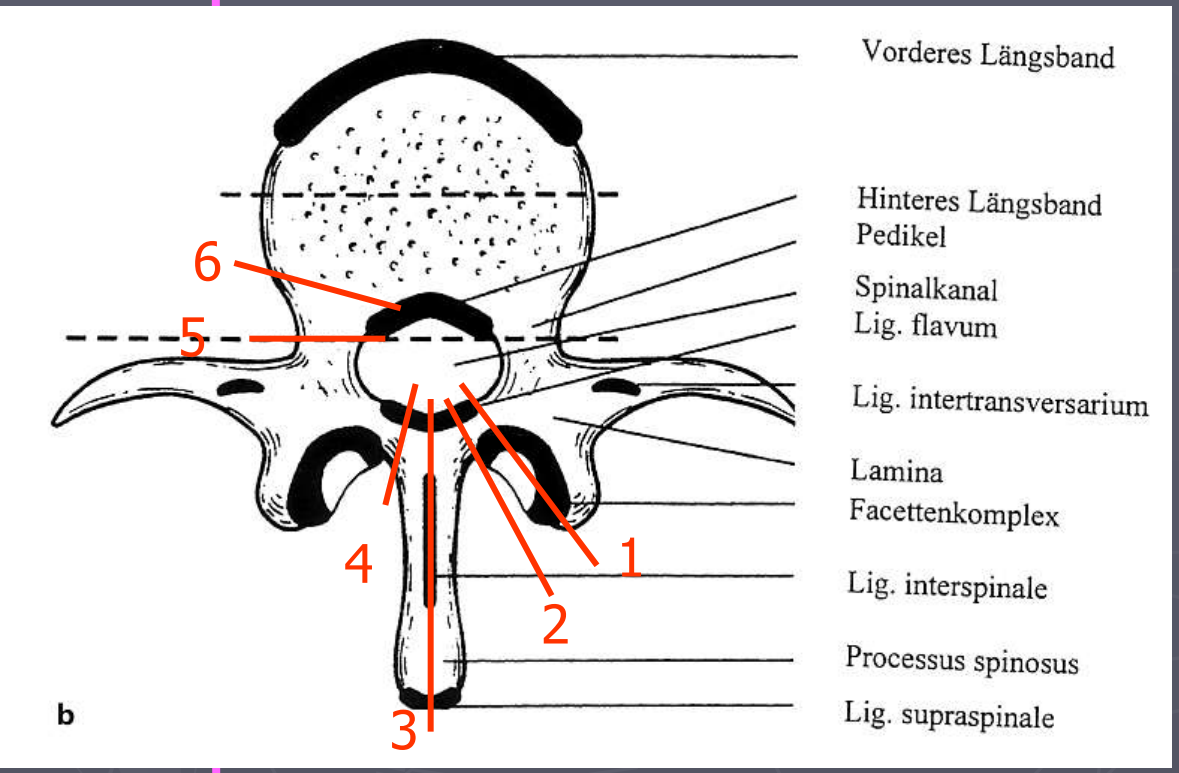

1 = Isthmusspalte
2 = Retroisthmische Spalte
3 = Proc.-spin.-Spalte
4 = Paraspinöse Spalte
5 = Retrosomatische Spalte
6 = persistierende Epiphyse
7 = persistierende Apophyse

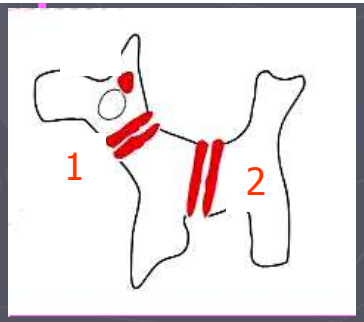

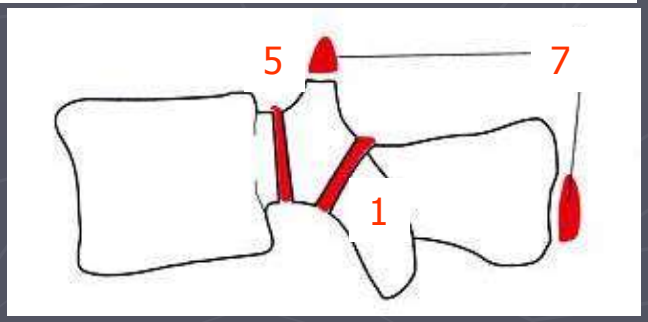

1 = „Halsband" der Lachapèleschen Hundefigur

Nativröntgendiagnostik:
Was verrät sie über Störungen im Bewegungssegment?

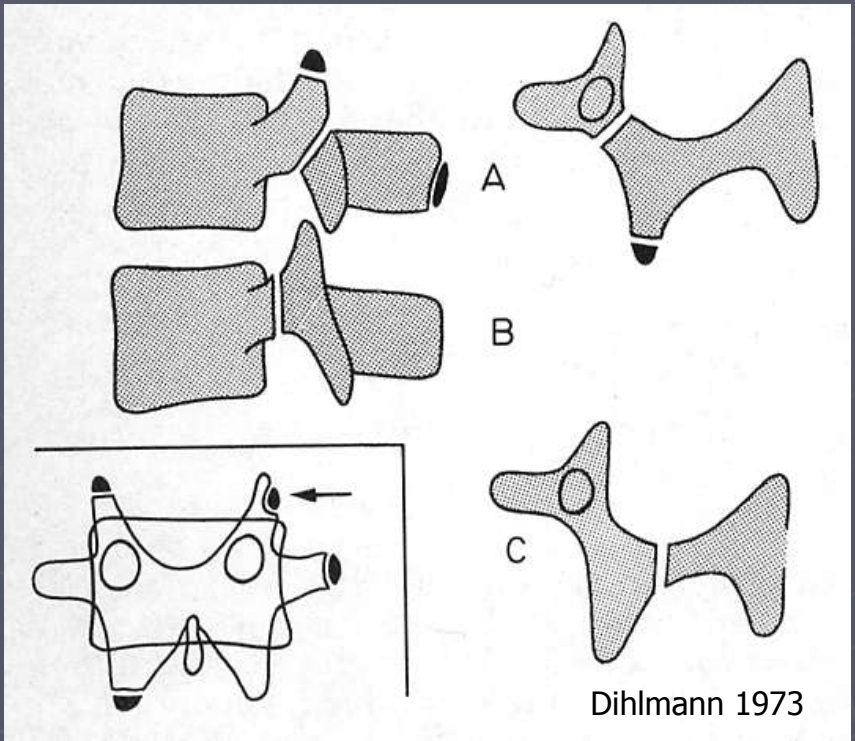

Dihlmann 1973

A = Isthmusspalte

B = Retrosomatische Spalte

C = Retroisthmische Spalte

schwarz = persistierende Apophysen

Radiologie der Wirbelsäule

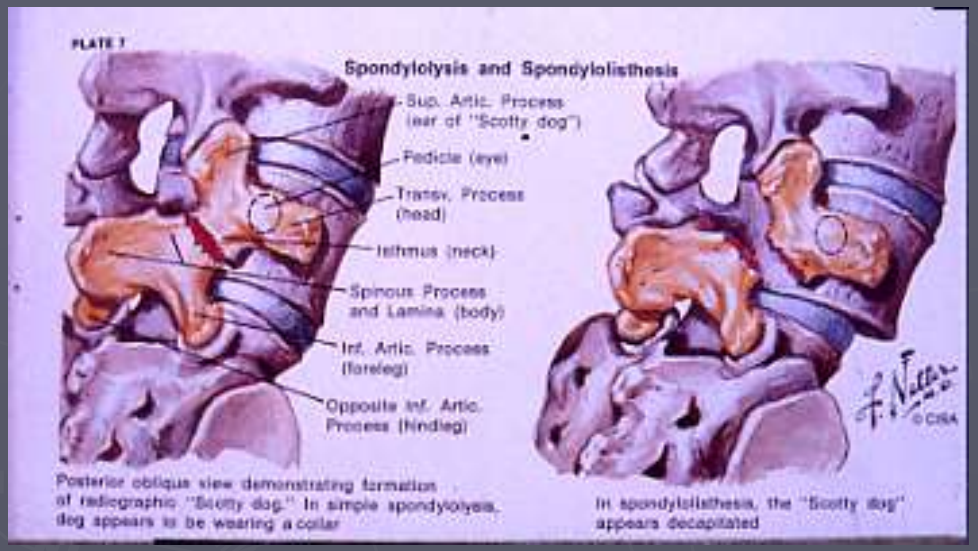

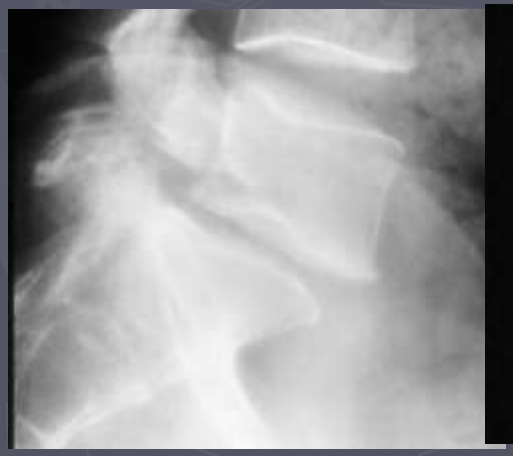

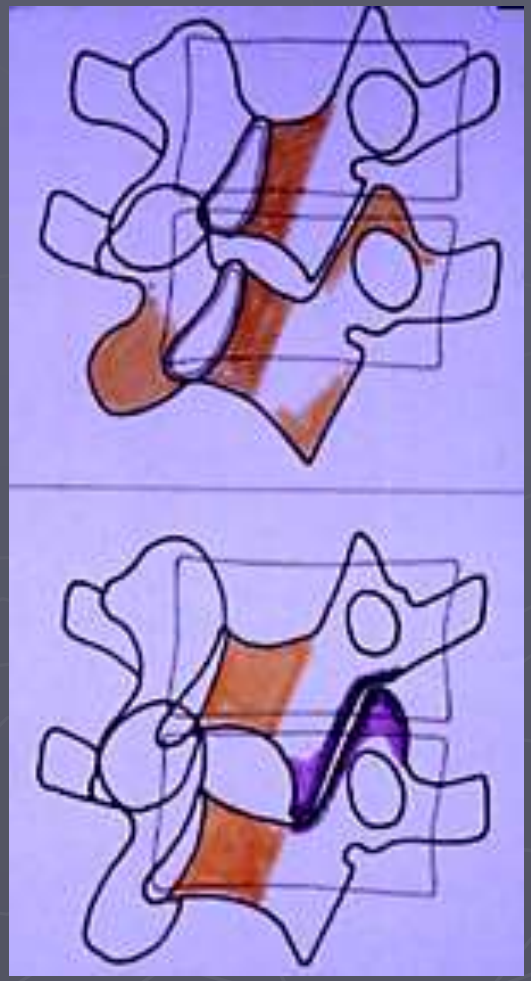

Congenitale Dysplasie:

A: Skoliose:

1. Idiopathische S., vorwiegend thorakal,weibliche Heranwachsende
2. kombiniert mit Spinaltumor, "tethered cord", Diastematomyelie, u.a.

B. Vetrebrale Anomalien: Keilwirbel, Facetten, Spaltbildungen

1. Blockwirbel, komplett - inkomplett,
2. Klippel-Feil Syndrom u.a.

C. Dysraphie:

1. Spina bifida occulta et aperta; 2. Myelolipomeningocele;
3. Chiari-Malformation I und II; 4. "Tethered cord";
5. Diastematomyelie; 6. Sacrale Agenesie

D. Syringomyelie

E. Tumoren: Lipom, Dermoid, Teratom

F. Neurofibromatose

G. Spinalstenose

Nativröntgendiagnostik:
Was verrät sie über Störungen im Bewegungssegment?

Spina bifida aperta

Spina bifida occulta

Nativröntgendiagnostik:
Was verrät sie über Störungen im Bewegungssegment?

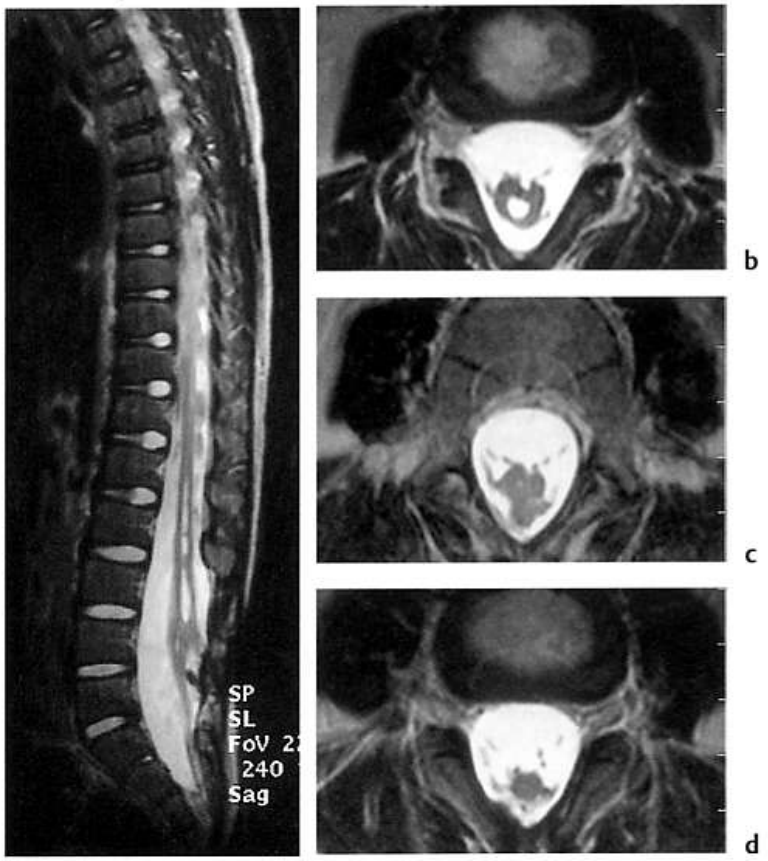

Tabelle 3.1 Fehlbildungen des Spinalkanals

Dysrhaphische Fehlbildungen:

Offene spinale Fehlbildung:
- Myelozele
- Myelomeningozele
- Myelomeningozystozele

Gedeckte spinale Fehlbildung:
- Meningozele
- spinales Lipom
- Lipomyelomeningozele
- Fibrolipomatose des Filum terminale
- Tethered-Cord-Syndrom
- Split-Cord-Malformation Typ I und II
- Dermalsinus
- Split-Notochord-Syndrom

Nichtdysrhaphische Fehlbildungen:
- sakrale Agenesie
- kongenitale Tumoren (Teratom, Dermoid, Epidermoid)
- spinale Zysten
- Arnold-Chiari-Malformation Typ I und II
- Syringomyelie
- angeborene spinale Stenose

Tethered-Cord-Syndrom mit komplexer Malformation:
Spina bifida, Konusverplumpung, Syrinx, Aufweitung des Spinalkanales

aus: Uhlenbrock „MRT der Wirbelsäule und des Spinalkanales

Nativröntgendiagnostik:
Was verrät sie über Störungen im Bewegungssegment?

35j. m., uncharakteristische Symptomatik; Diagnose: anteriore Myelozele

Congenitale Dysplasie:

A: Skoliose:

1. Idiopathische S., vorwiegend thorakal,weibliche Heranwachsende
2. kombiniert mit Spinaltumor, "tethered cord", Diastematomyelie, u.a.

B. Vetrebrale Anomalien: Keilwirbel, Facetten, Spaltbildungen

1. Blockwirbel, komplett - inkomplett,
2. Klippel-Feil Syndrom u.a.

C. Dysraphie:

1. Spina bifida occulta et aperta; 2. Myelolipomeningocele;
3. Chiari-Malformation I und II; 4. "Tethered cord";
5. Diastematomyelie; 6. Sacrale Agenesie

D. Syringomyelie

E. Tumoren: Lipom, Dermoid, Teratom

F. Neurofibromatose

G. Spinalstenose

Lumbalstenose
-Klassifikation nach ARNOLDI

A. Kongenital / Konstitutionell
1. idiopathisch **2. achondroplastisch**
B. Erworben
1. degenerativ **2. Kombinationsformen** **3. Spondylolyse / Spondylolisthesis** **4. iatrogen** **5. posttraumatisch**

Spinalkanalstenose

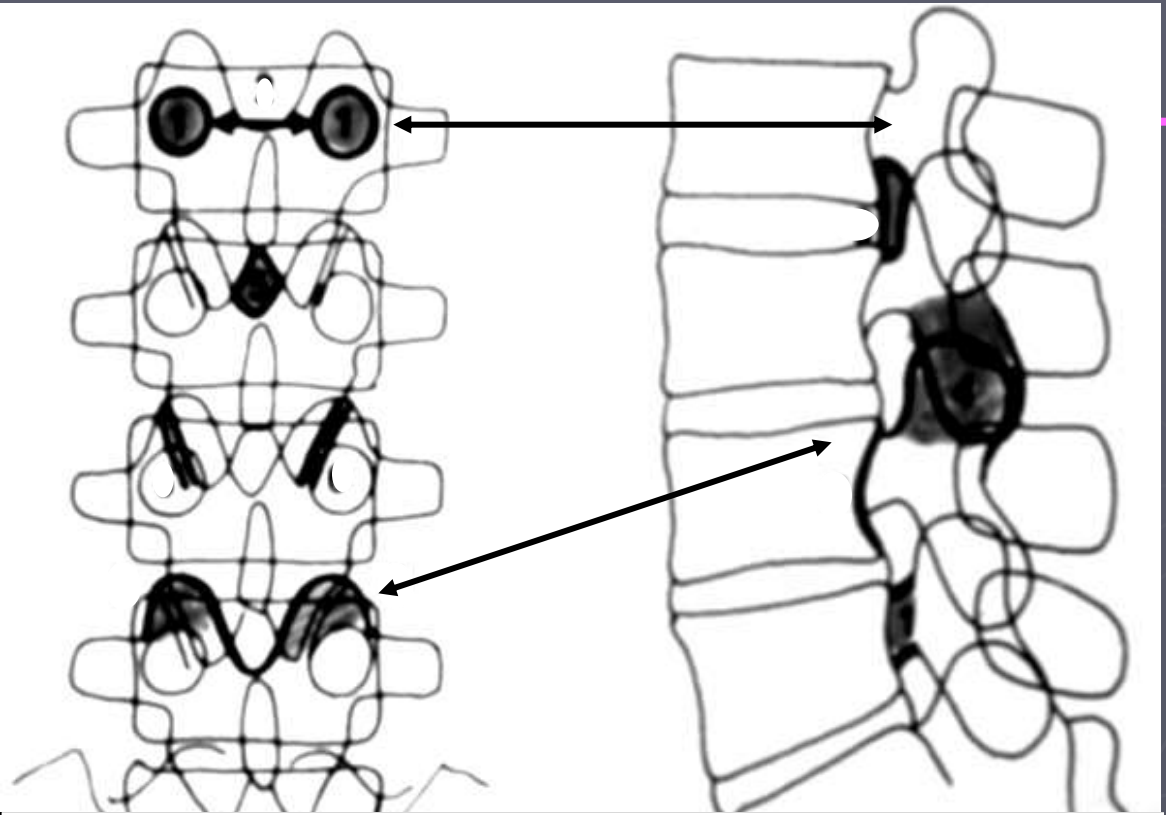

1. Stenose der Foramina intervertebralia
2. kurze Bogenwurzeln
3. Hypertrophie der Gelenkfortsätze
4. Osteophytose der Gelenkfortsätze
5. verminderte Zwischenwirbelräume
6. Vakuumbildung

Spinalkanalstenose

Nativröntgendiagnostik:
Was verrät sie über Störungen im Bewegungssegment?

„Wäscheklammer-Phänomen“ nach Wackenheim:
-Hinweis auf engen Spinalkanal mit Elongation der caudalen Gelenkfortsätze, sagittale Fehlstellung der Facettengelenke, Einengung der interlaminaren Fenster

Spinalkanalstenose

Nativröntgendiagnostik:
Was verrät sie über Störungen im Bewegungssegment?

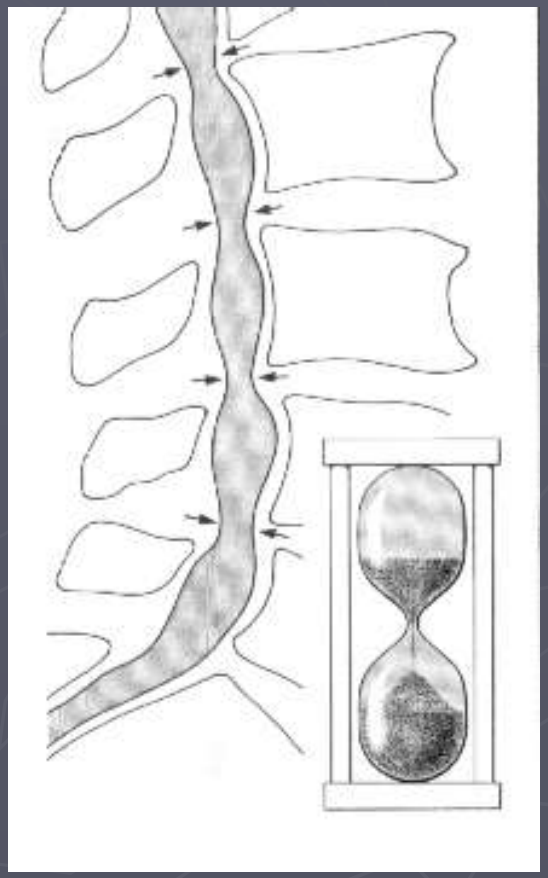

Myelographie mit „Sanduhr-Phänomen“ = Einengung von ventral und dorsal, Verstärkung bei Ante- oder Reflexion

nach: Niethard / Pfeil 1997

Spinalkanalstenose

Nativröntgendiagnostik:
Was verrät sie über Störungen im Bewegungssegment?

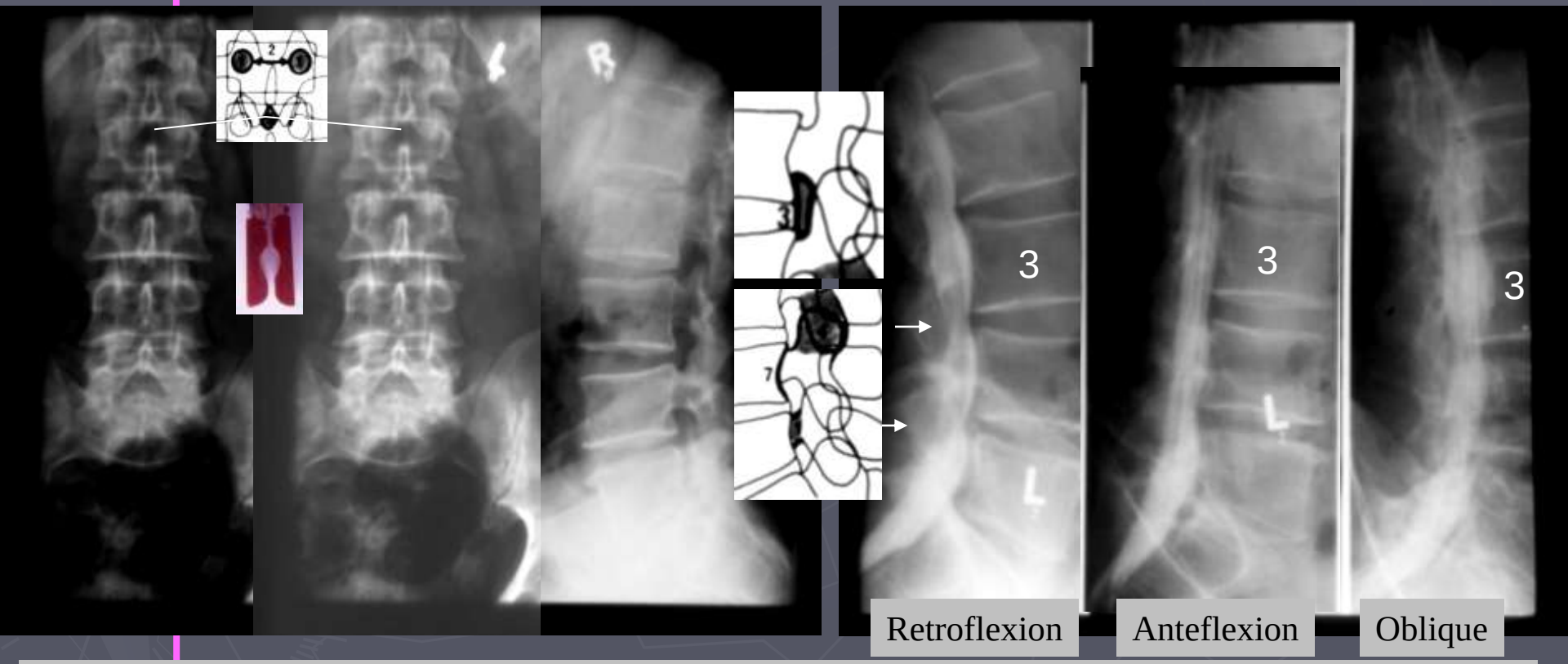

„Wäscheklammer-Phänomen“ nach Wackenheim:
-Hinweis auf engen Spinalkanal mit Elongation der caudalen Gelenkfortsätze, sagittale Fehlstellung der Facettengelenke, verkürzte Bogenwurzel, Einengung der interlaminaren Fenster, Einengung des Spinalkanals bei Retroflexion

Morbus Scheuermann

Nativröntgendiagnostik:
Was verrät sie über Störungen im Bewegungssegment?

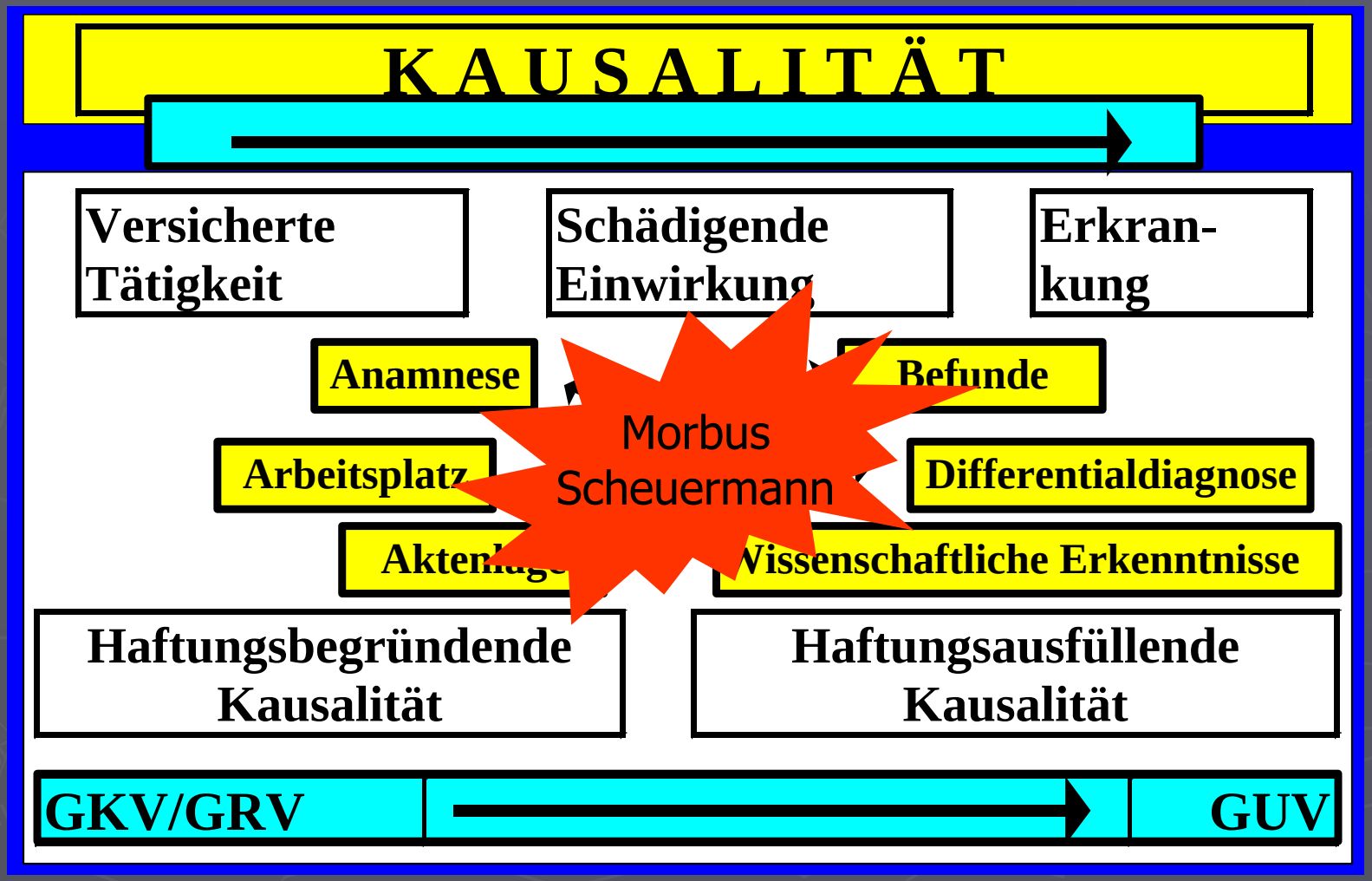

Morbus Scheuermann

Nativröntgendiagnostik:
Was verrät sie über Störungen im Bewegungssegment?

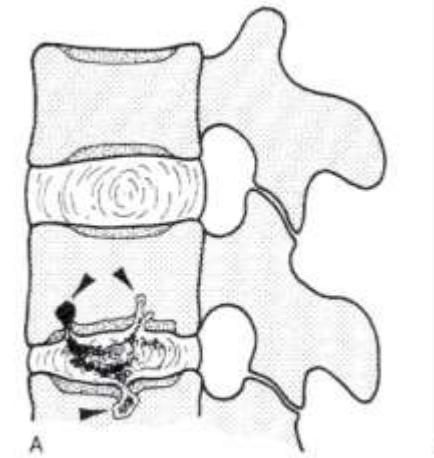

Dihlmann 1993

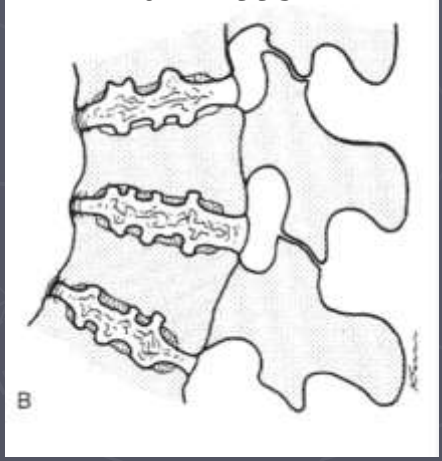

Morbus Scheuermann

Nativröntgendiagnostik:
Was verrät sie über Störungen im Bewegungssegment?

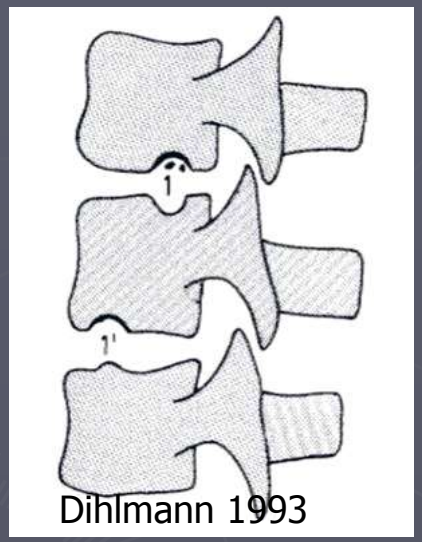

Dihlmann 1993

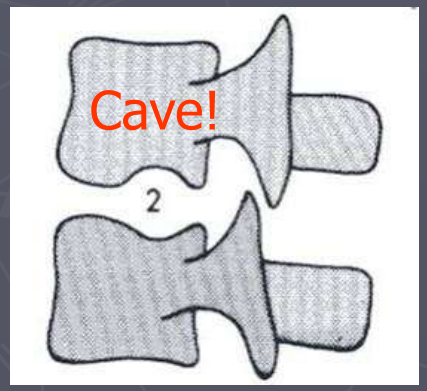

M. Scheuermann –
2 = persistierende
Chorda dorsalis

12 Jahre

23 Jahre

Differentialdiagnose der WS-Erkrankungen

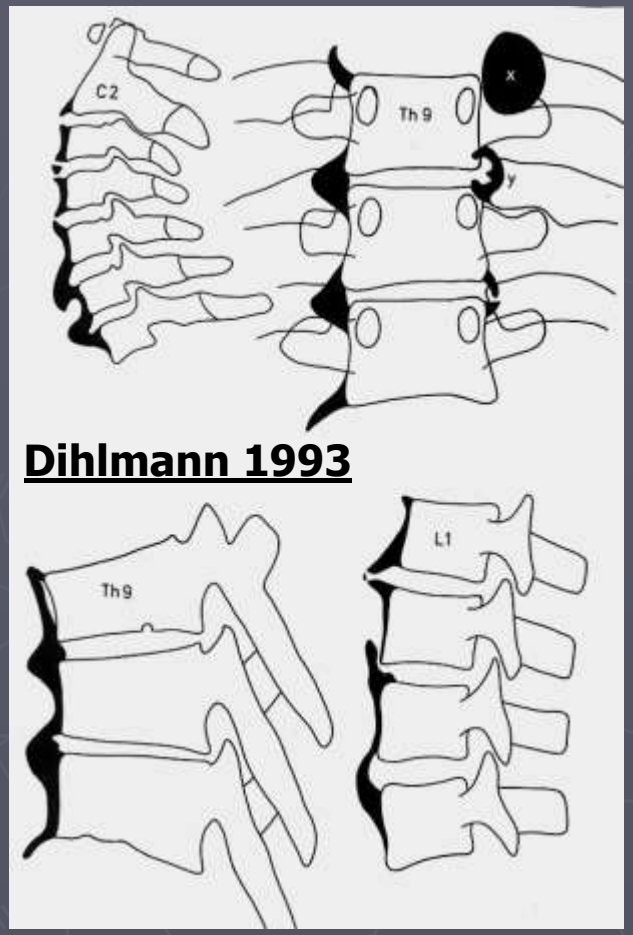

Dihlmann 1993

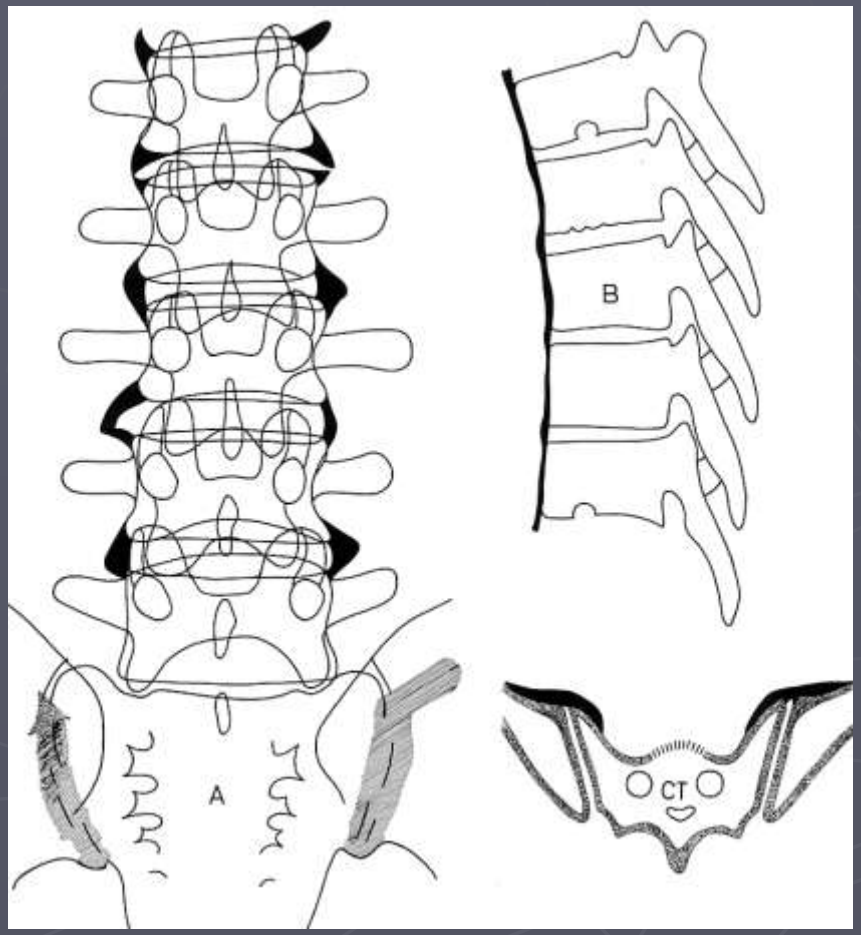

Spondylosis hyperostotica versus senile Spondylitis ankylosans

Differentialdiagnose der WS-Erkrankungen

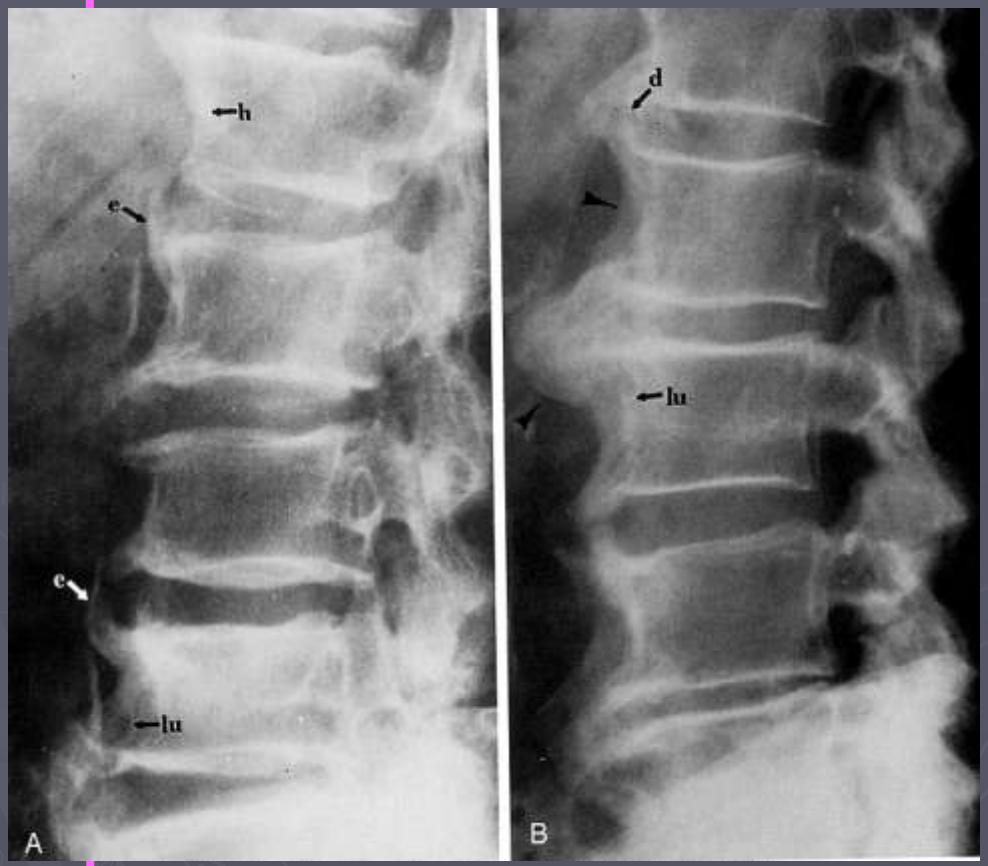

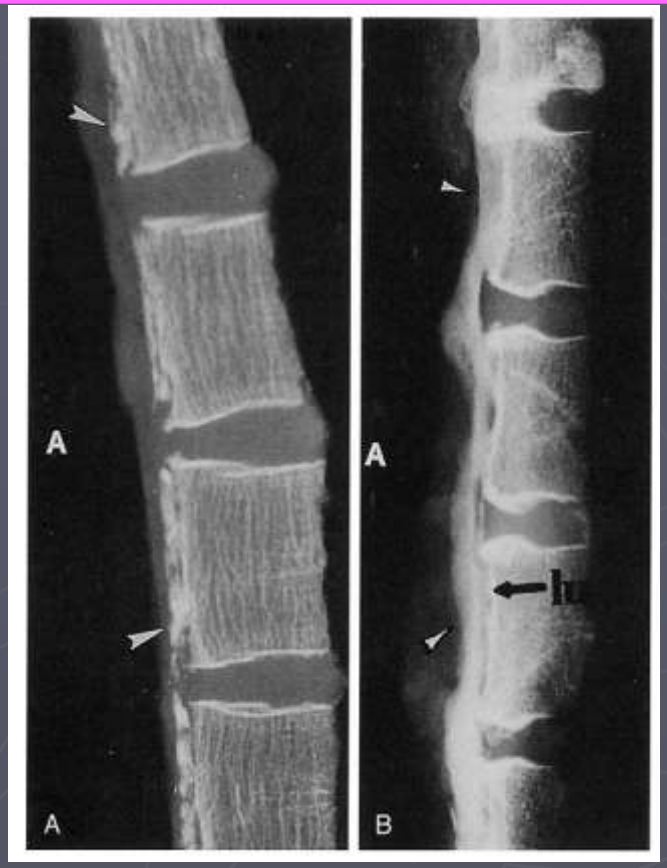

Spondylosis hyperostotica – Morbus Forestier

Synonyme: Diffuse idiopathische skelettale Hyperostose – DISH; Spondylitis ossificans ligamentosa; u.a.

Radiologie der Wirbelsäule

Definitionen:

Sklerose -

I° - optisch wahrnehmbare vermehrte Sklerose

II° - HWS - > 1 mm Sklerose der WK-Abschlußplatten

- BWS/LWS - > 2 mm Sklerose der WK-Abschlußplatten

Chondrose –

I° - Höhenminderung mittig bis 1/3

II° - Höhenminderung mittig >1/3 bis 1/2

III° - Höhenminderung mittig >1/2

IV° - Ankylosierende Chondrose

Spondylose –

I° - HWS/obere BWS bis 1 mm; untere BWS/LWS bis 2 mm

II° - HWS/obere BWS bis 2-3 mm; untere BWS/LWS bis 3-5 mm

III° - HWS/obere BWS über 3 mm; untere BWS/LWS über 5 mm

Retrospondylose –

I° - bis 2 mm

II°- ab 3 mm

Spondylarthrose –

I° - vermehrte Sklerose der Wirbelgelenke erkennbar

II° - plus Verplumpungen od. Randanbauten der Wirbelgelenke

CT –

1. Verlagerung von Bandscheibengewebe
   - I°: Konzentrische Ausweitung Konkavität dorsal aufgehoben, Vorwölbung über Verbindungslinie WK-Hinterkante bis 3mm*
   - II°: Verlagerung des Nukleus, Vorwölbung > 5 mm*
   - III°: Vorfall mit Sequestration
2. Strukturänderung: Vakuumphänomen, Destruktion

* !! Grenzbefunde >3 bis <5 mm, enger Spinalkanal, Hyperlordose - räumliche Verhältnisse beachten, fokale Ausdehnung der Befunde !!

MRT –

1. Signaländerung der Deck- und Bodenplatten (Modic)
2. Höhen- und Signaländerung der Bandscheibe
3. Verlagerung von Bandscheibengewebe
   - I°: Konkavität dorsal aufgehoben, Vorwölbung über Verbindungslinie WK-Hinterkante bis 3mm*
   - II°: Vorwölbung > 5 mm*
   - III°: Vorfall mit Sequestration

* !! Grenzbefunde >3 bis <5 mm, enger Spinalkanal, Hyperlordose - räumliche Verhältnisse beachten, fokale Ausdehnung der Befunde !!

Übersichtsschema als Hilfe beim Diktat (in Einschweißfolie)

KGH

Nativröntgendiagnostik:
Was verrät sie über Störungen im Bewegungssegment?

H

K

K

W

H altung	Physiologisch; pathologisch, Maß- und Winkelangaben
K nochen	Form, Dichte, trabekuläre und kortikale Strukturen, osteolytische oder osteoblastische Veränderungen
K norpel	Weite des Gelenkspaltes, Höhe der Intervertebralräume, Symmetrie, Kalzifikationen
W eichteile	Anordnung, Verlagerungen, Kalzifikationen, Enthesopathien, Osteo- und Spondylophyten

Forderung:
!! Standardisierung der Befundbeschreibung und der Befunde !!

Literatur

1. Berufskrankheiten-Verordnung: Bek. des BMGS vom 1.Juni 2005 – 414-45222-2110 – Merkblatt zu der Berufskrankheit Nr. 2110 der Anlage zur Berufskrankheiten-Verordnung (BKV):Bundesarbeitsblatt 7, 43–48 (2005).
2. BIGGEMANN, M. et al.:Physiologisches Muster lumbaler Bandscheibenhöhen. Fortschr.Röntgenstr. 167, 11–15 (1997).
3. BOLM-AUDORFF, U. et al.: Medizinische Beurteilungskriterien zu bandscheibenbedingten Berufskrankheiten der Lendenwirbelsäule (I).Trauma und Berufskrankheit 3, 211–252 (2005).
4. BOLM-AUDORFF, U. et al.: Medizinische Beurteilungskriterien zu bandscheibenbedingten Berufskrankheiten der Lendenwirbelsäule (II). Trauma und Berufskrankheit 4, 320–332 (2005).
5. DIHLMANN, W.: Gelenke–Wirbelverbindungen. Georg Thieme Verlag Stuttgart (1973).
6. FARDON, D.F., MILETTE, P.C.: Nomenclature and Classification of Lumbar Disc Pathology . Imaging Task Force: P.C. Milette MD.,Spine (2001) 25:E93-E113 und Update February 2003 www.ainr.org
7. HERING, K.G. Radiologische Untersuchungsmethoden. In: Kursbuch der ärztlichen Begutachtung. Hrsg.: Ludolph, Lehmann, Schürmann 2002: VI-9.1, 1-26, ecomed, Landsberg
8. HERING K. G., Kraus Th. Bildgebende Diagnostik „degenerativer“ Veränderungen der Wirbelsäule. In: Letzel · Nowak – Handbuch der Arbeitsmedizin – 17. Erg. Lfg. 6/2010
9. JUNGHANNS, H.: Die gesunde und kranke Wirbelsäule in Röntgenbild und Klinik. 5. Auflage. Georg Thieme Verlag Stuttgart (1968).
10. KRÄMER, J.: Bandscheibenbedingte Erkrankungen. 5. Auflage. Georg Thieme Verlag Stuttgart (2006).
11. MODIC; M.T., ROSS J.S.: Lumbar Degenerative Disk Disease. Radiology 245, 43-61 (2007)
12. YOCHUM, T.R., ROWE, L.J.: Essentials of Skeletal Radiology. 2nd Edition. Williams & Wilkins, Baltimore (1996).
13. RESNICK, D.: Diagnosis of Bone and Joint Disorders. 3rd Edition. W.B.Saunders Company Philadephia (2002).
14. ZÖLLNER, J., LÖW, R., SANCAKTAROGLU, T., NAFW, B., EYSEL, P.: Radiologische Beurteilung der segmentalen Höhenabnahme bei akuten und chronisch degenerativen Bandscheibenveränderungen. Fortschr. Röntgenstr. 173, 187–190 (2001).